

**DENHINA NATALIYA**

VIA F.LLI BISOGNO 41  
83100 AVELLINO (AV)

Data di nascita : 19/02/1959  
(2719)

AVELLINO, prelievo del 25/06/2020 refertato il 27/06/2020

Pag. 1 di 7

determinazioni richieste	esiti	valori di riferimento (Donna)
<b>AZOTEMIA</b> Metodo:UV cinetico	44 mg/dl	10 - 50
<b>CREATININA</b> Metodo:colorimetrico Jaffe' senza deproteinizzazione	0,95 mg/dl	0,60 - 1,10
<b>COLESTEROLO TOTALE</b> Metodo:enzimatico-colorimetrico	169 mg/dl	140 - 220
<b>TRIGLICERIDI</b> Metodo:enzimatico-colorimetrico	56 mg/dl	40 - 140
<b>GOT/AST</b> Metodo:UV cinetico ottimizzato IFCC	33 U/l	Fino a 31
<b>FOSFATASI ALCALINA</b> Metodo:colorimetrico ottimizzato DEA DGKC	303 UI/l	100 - 290
<b>POTASSIEMIA</b> Metodo:fotometria a fiamma	4,1 mEq/l	3,5 - 5,3

*L'Analista*  
*Dott.ssa Maria Morena*

**DENHINA NATALIYA**

VIA F.LLI BISOGNO 41  
83100 AVELLINO (AV)

Data di nascita : 19/02/1959  
(2719)

AVELLINO, prelievo del 25/06/2020 refertato il 27/06/2020

Pag. 4 di 7

determinazioni richieste	esiti	valori di riferimento (Donna)
--------------------------	-------	-------------------------------

**QUADRO PROTEICO ELETTROFORETICO**

Metodo:Elettroforesi

Albumina	63,2 %	50,0 - 67,0
Alfa1	2,1 %	2,0 - 7,0
Alfa2	8,7 %	7,0 - 12,0
Beta	10,3 %	8,0 - 14,0
Gamma	15,7 %	9,0 - 19,0
A/G	1,72	0,80 - 1,90
Proteine Totali	6,90 g/dl	6,60 - 8,30

*L'Analista*  
Dott.ssa Maria Morena



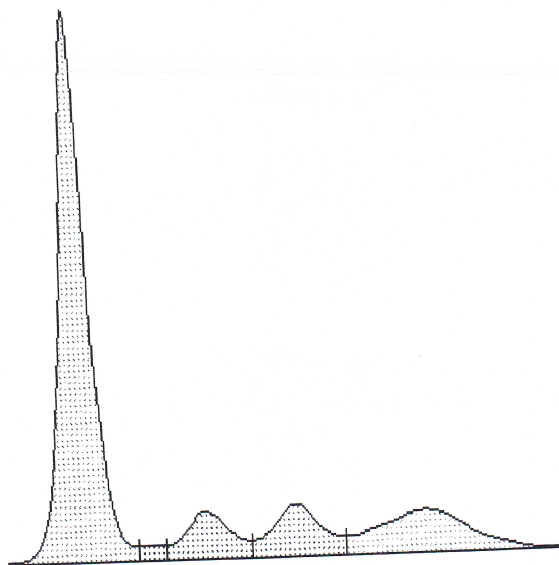
CENTRO DIAGNOSTICO DOTT. LUIGI DEL GAIZO

Paziente : DENHINA NATALIYA

Età: 61

Data : 25/06/20

ELETTROFORESI DELLE SIEROPROTEINE



Frazioni	Val. %	Riferimenti %	Val. g/dL	Riferimenti g/dL
Albumina	63.2	50.0 - 67.0	4.36	3.30 - 5.56
Alfa1	2.1	2.0 - 7.0	0.14	0.13 - 0.58
Alfa2	8.7	7.0 - 12.0	0.60	0.46 - 1.00
Beta	10.3	8.0 - 14.0	0.71	0.53 - 1.16
Gamma	15.7	9.0 - 19.0	1.08	0.59 - 1.58

Proteine Totali : 6.90 g/dL [6.60 - 8.30]  
Rapporto A/G : 1.72 [0.80 - 1.90]

Commenti

**DENHINA NATALIYA**

VIA F.LLI BISOGNO 41

83100 AVELLINO (AV)

Data di nascita : 19/02/1959  
(2719)

AVELLINO, prelievo del 25/06/2020 refertato il 27/06/2020

Pag. 5 di 7

determinazioni richieste

esiti

valori di riferimento (Donna)

**ESAME URINE**

Metodo:combi-screen

Colore	I VOGEL	
Aspetto	LIMPIDO	
Peso specifico	1020	
ph	ACIDO	
Emoglobina	ASSENTE	
Albumina	VELO	
Glucosio	ASSENTE	0 mg/dl
Acido ascorbico	ASSENTE	
Chetoni	ASSENTI	
Urobilinogeno	ASSENTE	
Bilirubina	ASSENTE	
Muco-pus	ASSENTE	
Nitriti	ASSENTI	

**ESAME MICROSCOPICO**

epiteli	RARI
Leucociti	RARI
Emazie	ASSENTI
Cilindri	ASSENTI
Cristalli	ASSENTI
Flora batterica	ASSENTE
Ifomiceti	ASSENTI

*L'Analista*  
Dott.ssa Maria Morena

**DENHINA NATALIYA**

VIA F.LLI BISOGNO 41  
83100 AVELLINO (AV)

Data di nascita : 19/02/1959  
(2719)

AVELLINO, prelievo del 25/06/2020 refertato il 27/06/2020

Pag. 6 di 7

determinazioni richieste	esiti	valori di riferimento (Donna)
<b>FERRITINA</b> Metodo:chemiluminescenza esame eseguito in service	72,6 ng/ml	13,0 - 150,0
<b>ALFA 1 FETOPROTEINA</b> Metodo:chemiluminescenza esame eseguito in service	6,39 ng/ml	Fino a 5.8 15^sett.grav.:25-53 20^sett.grav.:28-113 25^sett.grav.:37-328 27^sett.grav.:50-279 30^sett.grav.:52-352 35^sett.grav.:91-376 40^sett.grav.:25-214
<b>HBV ANTIGENE HBsAg</b> Metodo:immunochemiluminescenza	ASSENTE	Assente
<b>HBV ANTICORPI HBsAg</b> Metodo:immunochemiluminescenza	1	Negativo: < 10 Positivo: > 10
<b>HCV ANTICORPI</b> Metodo:immunochemiluminescenza	ASSENTI	Assenti

*L'Analista*  
Dott.ssa Maria Morena



**DENHINA NATALIYA**

VIA F.LLI BISOGNO 41

83100 AVELLINO (AV)

Data di nascita : 19/02/1959  
(2719)

AVELLINO, prelievo del 25/06/2020 refertato il 27/06/2020

Pag. 7 di 7

determinazioni richieste	esiti	valori di riferimento (Donna)
<b>TEMPO DI PROTROMBINA</b>		
Metodo:coagulativo		
Tempo di protrombina	11,7 secondi	Normale tra 9.8 - 12.7
Attività protrombinica	98,1 %	Normale 70 - 130
INR	1,01	Normale fino a 1,20 Terapeutico 2,0 - 3,0 Terapeutico portatori protesi valvole cardiache 3 - 5

**P.T.T.**

Metodo:coagulativo

Tempo di Tromboplastina	38	Normale tra 22.0 - 40.0
-------------------------	----	-------------------------

*L'Analista*  
Dott.ssa Maria Morena

# LABORATORIO L.DEL GAIZO AVELLINO

Name: DENHINA NATALIYA  
 Chart No.:  
 Test time: 25-06-2020 09:34  
 Sampling:

Sex: Female  
 Dept.:  
 ID: 8  
 Delivery:

Age: 61 Year  
 Bed No.:  
 Mode: WB

Test item	Result	Unit	Ref. range
WBC	5.04	10 <sup>9</sup> /L	4.00 - 10.00
Neu#	2.54	10 <sup>9</sup> /L	2.00 - 7.00
Lym#	1.86	10 <sup>9</sup> /L	0.80 - 4.00
Mon#	0.29	10 <sup>9</sup> /L	0.12 - 0.80
Eos#	0.32	10 <sup>9</sup> /L	0.02 - 0.50
Bas#	0.03	10 <sup>9</sup> /L	0.00 - 0.10
Neu%	50.6	%	50.0 - 70.0
Lym%	36.9	%	20.0 - 40.0
Mon%	5.7	%	3.0 - 8.0
Eos%	H 6.3	%	0.5 - 5.0
Bas%	0.5	%	0.0 - 1.0
RBC	4.31	10 <sup>12</sup> /L	4.20 - 5.40
HGB	13.7	g/dL	12.0 - 16.0
HCT	38.1	%	36.0 - 46.0
MCV	88.4	fL	77.0 - 91.0
MCH	31.8	pg	26.0 - 32.0
MCHC	36.0	g/dL	32.0 - 36.0
RDW-CV	12.3	%	11.5 - 14.5
RDW-SD	44.2	fL	35.0 - 56.0
PLT	237	10 <sup>9</sup> /L	130 - 400
MPV	9.6	fL	7.0 - 11.0
PDW	16.2		15.0 - 17.0
PCT	0.228	%	0.108 - 0.282

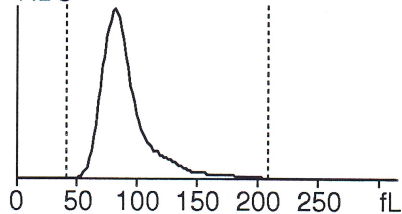
DIFF



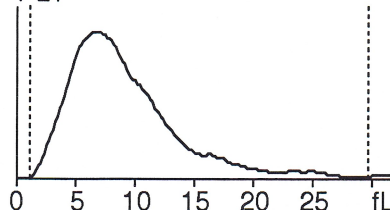
BASO



RBC



PLT



Sender:  
 Print: 25-06-2020 10:48

Tester: ADMIN  
 Comments:

Checker:

**DENHINA NATALIYA**

VIA F.LLI BISOGNO 41

83100 AVELLINO (AV)

Data di nascita : 19/02/1959

(2719)

AVELLINO, prelievo del 25/06/2020 refertato il 27/06/2020

Pag. 3 di 7

determinazioni richieste	esiti	valori di riferimento (Donna)
--------------------------	-------	-------------------------------

**ESAME EMOCROMOCITOMETRICO**

Metodo:contaglobuli

Globuli bianchi (WBC)	5.040 $10^9/L$	4.000 - 10.000
Globuli rossi (RBC)	4.310.000 $10^{12}/L$	4.200.000 - 5.400.000
Emoglobina (Hb)	13,7 gr/dL	12,0 - 16,0
Ematocrito (Ht)	38,1 %	36,0 - 46,0
MCV	88,4 fL	77,0 - 91,0
MCH	31,8 pg	26,0 - 32,0
MCHC	36,0 gr/dL	32,0 - 36,0
Piastrine (PLT)	237.000 $10^9/L$	130.000 - 400.000

**FORMULA LEUCOCITARIA**

Neutrofili (Ne)	51,0 %	50,0 - 70,0
Linfociti (Ly)	37,0 %	20,0 - 40,0
Monociti (Mo)	6,0 %	3,0 - 8,0
Eosinofili (Eo)	<b>6,0 %</b>	0,5 - 5,0
Basofili (Ba)	0,0 %	0,0 - 1,0

*L'Analista*  
Dott.ssa Maria Morena



**DENHINA NATALIYA**

VIA F.LLI BISOGNO 41

83100 AVELLINO (AV)



Data di nascita : 19/02/1959  
(2719)

AVELLINO, prelievo del 25/06/2020 refertato il 27/06/2020

Pag. 2 di 7

determinazioni richieste	esiti	valori di riferimento (Donna)
<b>SIDEREMIA</b> Metodo:colorimetrico	88 µg/dl	37 - 145
<b>LATTATO DEIDROGENASI (LDH)</b> Metodo:cinetico ottimizzato SCE	412 U/l	fino a 480
<b>GAMMA GLUTAMIL TRANSPEPTIDASI (GGT)</b> Metodo:SZASZ	41 U/l	8 - 31

*L'Analista*  
*Dott.ssa Maria Morena*

Campania	 1500A	 4440450647
----------	--	---

COGNOME E NOME/INIZIALI DELL'ASSISTITO: DENHINA NATALIYA

INDIRIZZO: VIA FRATELLI BISOGNO 41 CAP: 83100 CITTA': AVELLINO

PROV: AV

DNHNLY59B59Z138R

ESENZIONE:E02

SIGLA PROVINCIA:AV

CODICE ASL:201

DISPOSIZIONI REGIONALI:SA007680

TIPOLOGIA PRESCRIZIONE(S,H):SUGG

ALTRO:

PRIORITA' PRESCRIZIONE (U,B,D,P):nel più breve  
tempo possibile; se differibile entro 72 ore

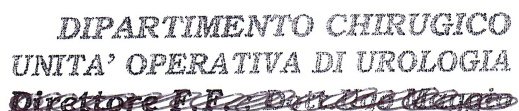
PRESCRIZIONE	QTA	NOTA
92186 (92186.002) - TOMOSCINTIGRAFIA GLOBALE CORPOREA (PET) - TC eseguita con macchina ibrida PET/TC	1	191 A

QUESITO DIAGNOSTICO:789.3 BOZZATURA POLO SUP RENE DX

N.CONFEZIONI/PRESTAZIONI:1 TIPO RICETTA:Assist.SSN DATA:21/08/2020 CODICE FISCALE DEL MEDICO:MNTCMN56L08F230E

CODICE AUTENTICAZIONE:210820200747193750003741563720 COGNOME E NOME DEL MEDICO:MONTANILE CARMINE

*Rilasciato ai sensi dell'art.11, comma 16 del DL 31 mag 2010, n.78 e dell'art.1, comma 4 del DM 2 nov 2011*



## SCHEDA DI PRE-OSPEDALIZZAZIONE

## UNITA' OPERATIVA DI UROLOGIA

COGNOME \_\_\_\_\_ NOME \_\_\_\_\_

NATO IL \_\_\_\_ / \_\_\_\_ / \_\_\_\_ A \_\_\_\_\_

RESIDENZA \_\_\_\_\_

INDIRIZZO \_\_\_\_\_

CODICE FISCALE \_\_\_\_\_

TELEFONO

DOCUMENTO N°

DIAGNOSI NEOFORMA BLOCCO RENALE Nx 3° superiore /  $3,3 \times 2,6 \times 2,5$  cm

INTERVENTO NEFRECTOMIA ~~DR~~ / TUMORECTOMIA Dose PET/TC  
Total B<sub>0</sub> dos

TIPOLOGIA RO ☒ DS ☐

CLASSE URGENZA      A ☒      B ☐      C ☐      D ☐

Ai sensi dell'art.1 comma 18 della Legge 23.12.1996 n°662.D.Lgs 124/98 e D.M. 380/2000. Il pz viene edotto sulla modalità di effettuazione degli accertamenti propedeutici all'intervento chirurgico programmato attraverso il percorso di pre-ospedalizzazione, cioè al di fuori del regime di ricovero.

Il paziente viene altresì informato che in caso di rinuncia volontaria al ricovero programmato per l'intervento, l'Azienda Ospedaliera "S.G. Moscati" di Avellino procederà al recupero della quota di partecipazione diretta al costo delle prestazioni effettuate secondo la normativa vigente.

Il paziente autorizza altresì l'Ente ad utilizzare i dati sensibili presenti in questa scheda al solo scopo istituzionale e nel rispetto del D.Lgs. 30 Giugno 2005 n°196 e successive modifiche.

## DATA

SANITARIO PROPONENTE

## IL PAZIENTE

DR. BOWTEL

.....

INVIARE IL DOCUMENTO FIRMATO E COMPILATO AL  
N° DI FAX 0825-203267 ALLEGANDO ULTIMA VISITA UROLOGICA CON  
INDICAZIONE ALLA PROCEDURA CHIRURGICO/DIAGNOSTICA E  
IMPEGNATIVA DEL MEDICO CURANTE CON DITURA : " RICOVERO PER  
TURZORE RENALE .....



Dott. Alessandro Pontel  
Urologo

20/08/2020

DENKINA NATALIYA  
e. 61

Eco: R dx lesione parenchimale 3 cm di

Tc: nef. solida cm  $3,3 \times 2,6 \times 2,5$  III sup Rene Dx

Si richiede PET / Tc total-body

De circolazione

Si consegna modulo per prenotazione ricovero per intervento  
chirurgico.

***Centro Diagnostico Dr. Luigi Del Gaizo  
di Ines Del Gaizo s.a.s.***

Via Tagliamento, 66 - 83100 AVELLINO (AV)  
Tel. 0825 35567  
centrodiagnosticodelgaizo@virgilio.it

**DENHINA NATALIYA**

*VIA F.LLI BISOGNO 41  
83100 AVELLINO (AV)*

Data di nascita : 19/02/1959  
(3059)

AVELLINO, prelievo del 11/07/2020 refertato il 13/07/2020

Pag. 1 di 1

determinazioni richieste	esiti	valori di riferimento (Donna)
<b>AZOTEMIA</b> Metodo:UV cinetico	43 mg/dl	10 - 50
<b>GLICEMIA</b> metodo:enzimatico-colorimetrico	86 mg/dl	70 - 110
<b>CREATININA</b> Metodo:colorimetrico Jaffe' senza deproteinizzazione	0,74 mg/dl	0,60 - 1,10

*L'Analista  
Dott.ssa Maria Morena*

VISITA CARDIOLOGICA

RADIOLOGIA

ONCOLOGIA

SENOLOGIA

GINECOLOGIA

DERMATOLOGIA

ENDOCRINOLOGIA

UROLOGIA

REUMATOLOGIA

BRONCOPNEUMOLOGIA

OTORINOLARINGOIATRIA

NEUROLOGIA

IMUNOLOGIA CLINICA  
E ALLERGOLOGIA

DIETOLOGIA

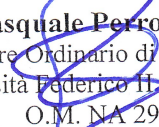
GASTROENTEROLOGIA

ESAMI DI LABORATORIO


CITO-ISTOPATOLOGIA

hp. ve. nefelica de vive, e di  
controllo per TAC. Az. intermedia  
mole infanzia. FA molto

Avellino li, 14/1/2010

  
**Prof. Pasquale Perrone Filardi**  
Professore Ordinario di Cardiologia  
Università Federico II di Napoli  
O.M. NA 29051





# **RADIOLOGIA DIAGNOSTICA S.r.l.**

*Accreditata con SSNN - Aut. n. 50/07/bis*

*Direttore:*

**Dr. Onorio L. NARGI**

*Primario Emerito - Medico Chirurgo,  
Spec. in Radiologia Diagnostica, Spec. Radiologia.*

Via C. del Balzo, 17 (Piazza Kennedy) • Avellino • Tel. 0825 22 458 - Fax 0825 36 538

## **MAMMOGRAFIA DIGITALE con C.A.D. TOMOSINTESI**

### **ECOGRAFIA B/N E COLORDOPPLER**

### **ELASTOSONOGRAFIA ECOGRAFIA 3D**

- TIROIDE E PARATIROIDI
- MAMMARIA
- ENDOCAVITARIA ( Transrettale e Transvaginale )
- ORGANI ADDOMINALI E PELVICI
- MUSCOLO SCHELETRICA

### **TAC VOLUMETRICA MULTISLICE TAC 3D**

*ESAMI CON E SENZA MEZZO DI CONTRASTO*

- ANGIO TC
- COLONSCOPIA VIRTUALE
- BRONCSCOPIA VIRTUALE
- CRANIO, COLLO, TORACE-MEDIASTINO
- ADDOME, APPARATO URINARIO (uroTC)
- APPARATO SCHELETRICO

### **DENHINA NATALIYA**

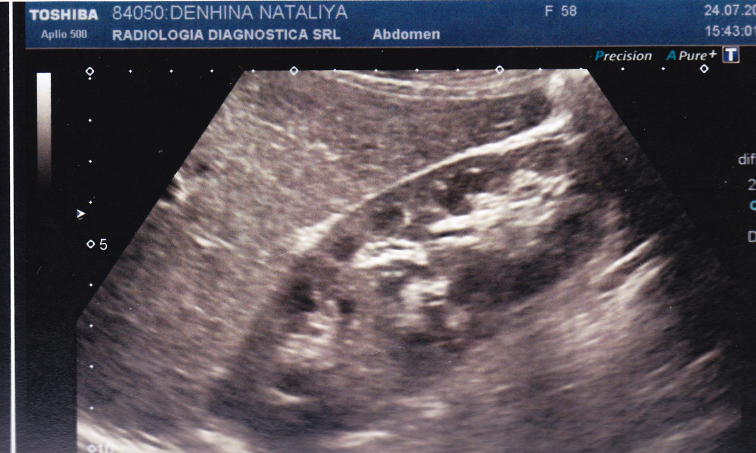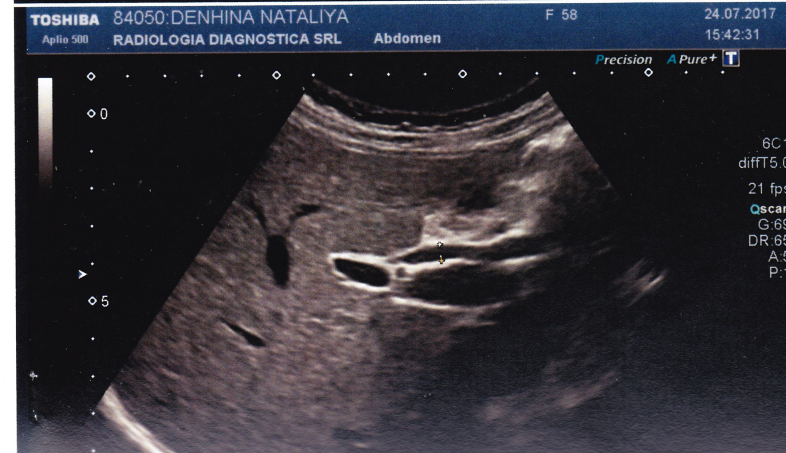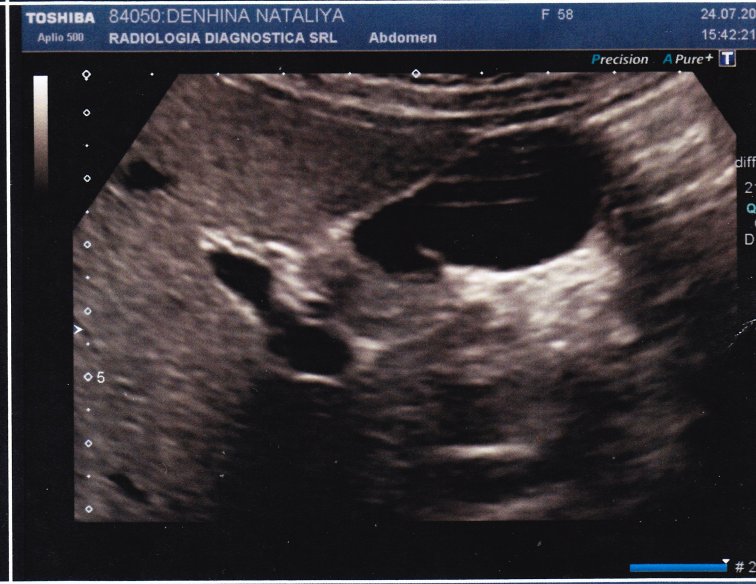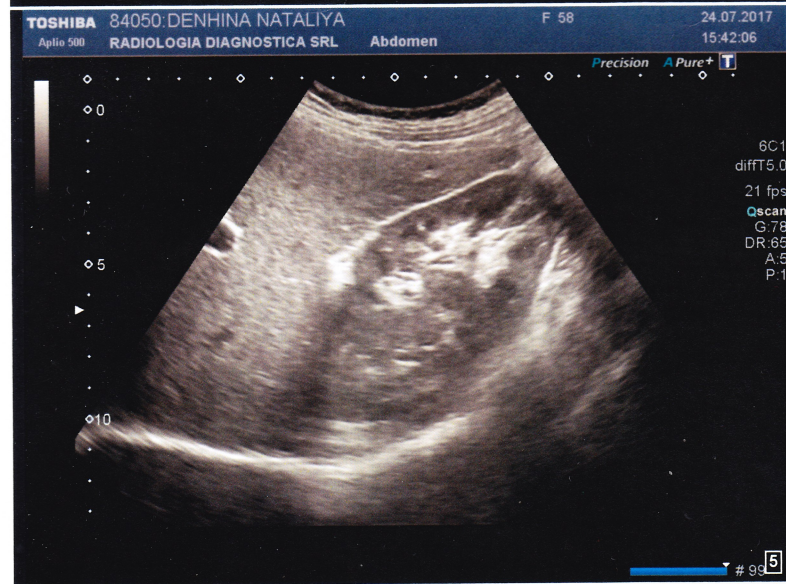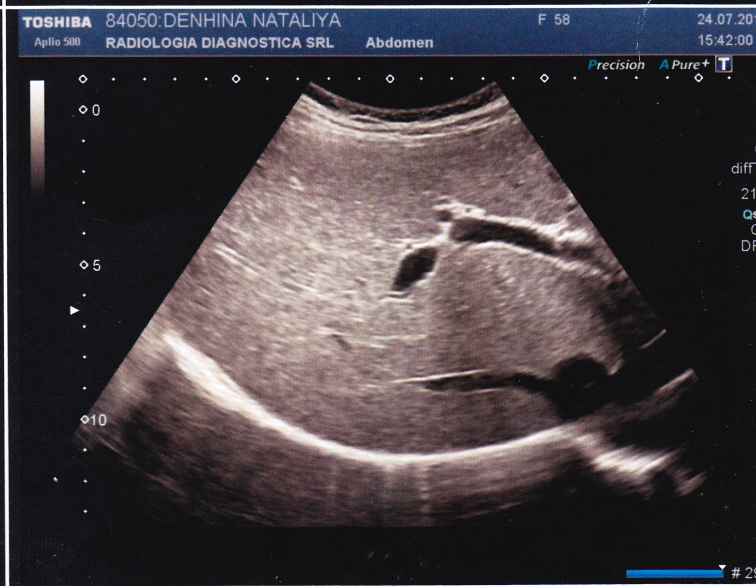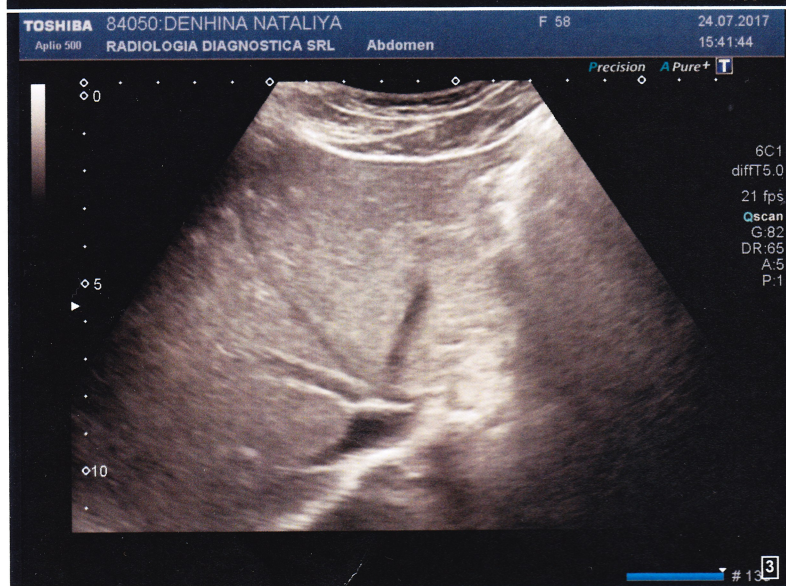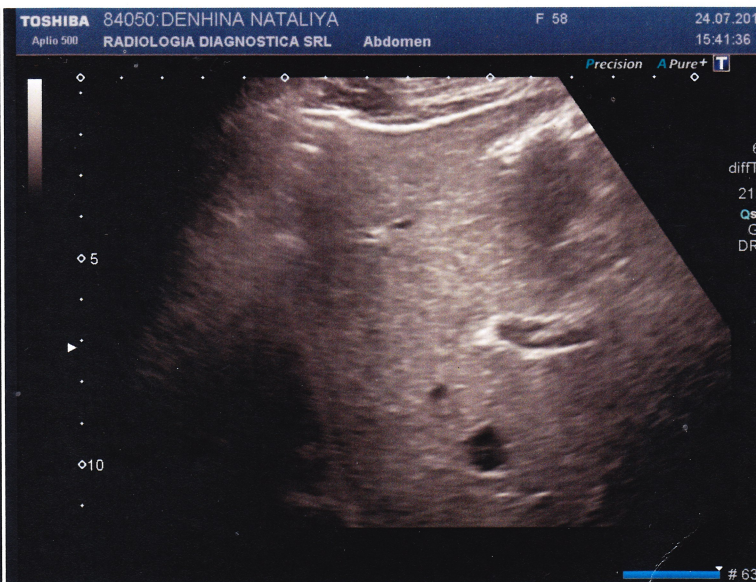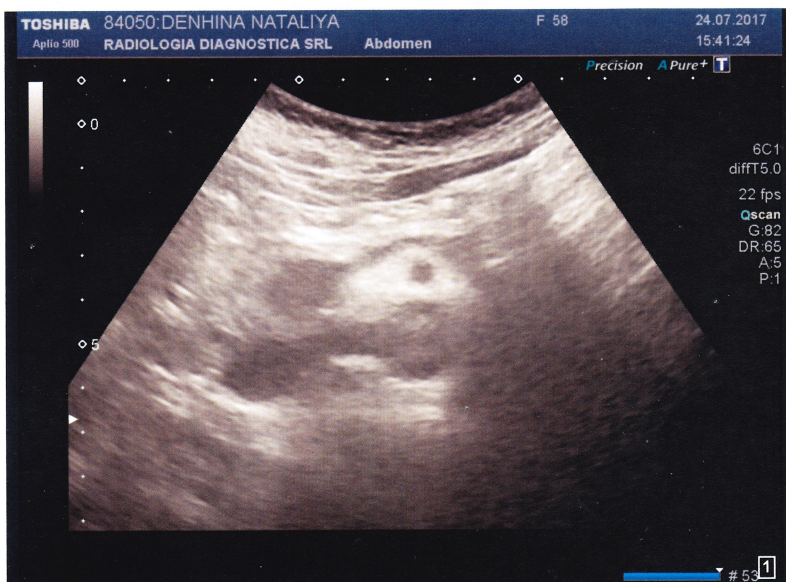19/02/1959 20170701107 58a  
Data Esame 24/07/2017

**ECOGRAFIA ADDOME COMPLETO**

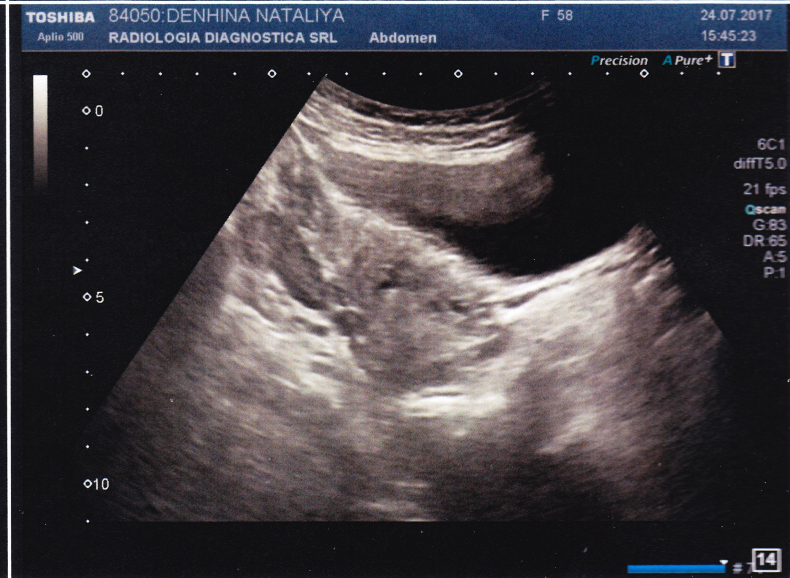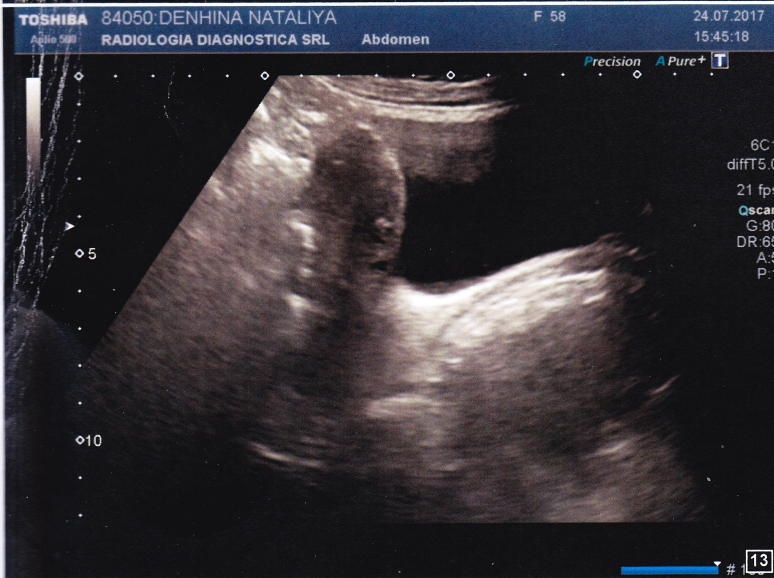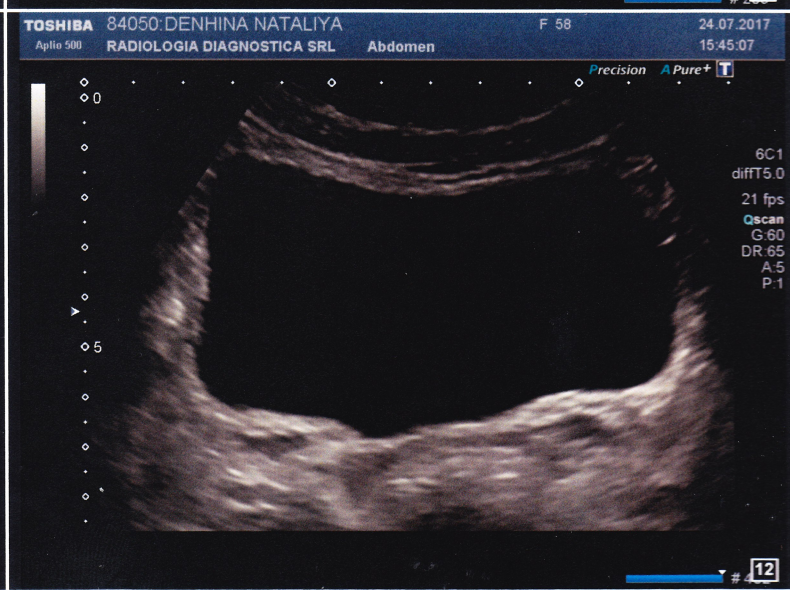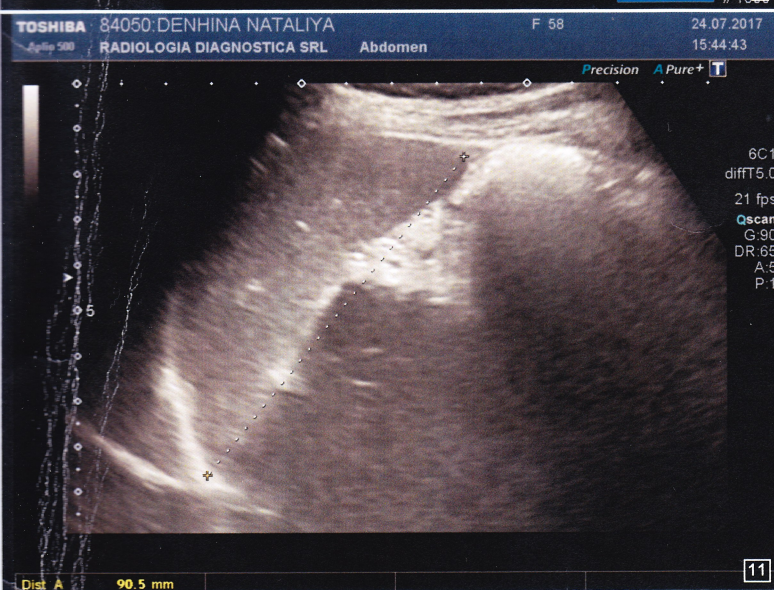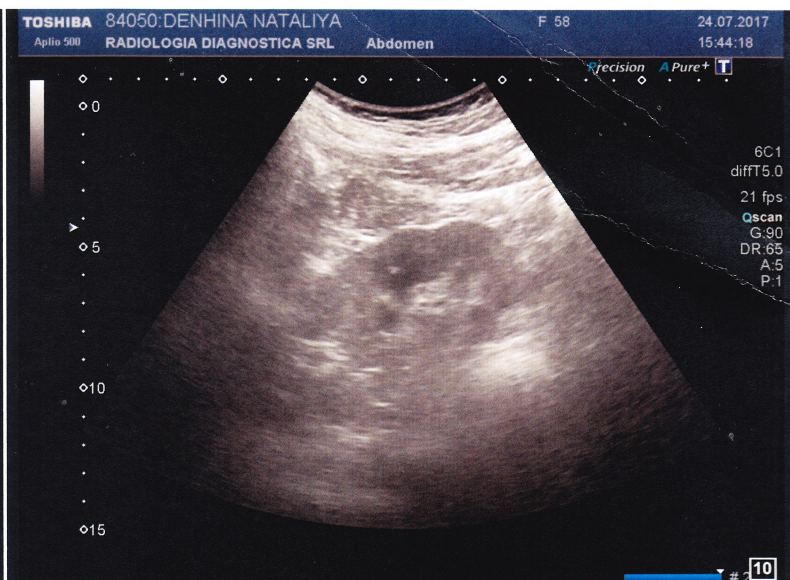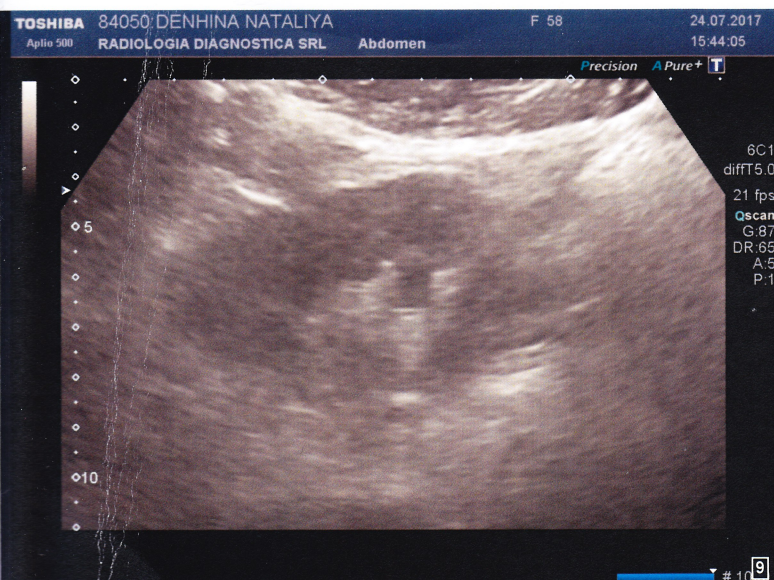RIPORTARE I RADIOGRAMMI  
IN CASO DI SUCCESSIVI CONTROLLI  
NON PIEGARE NE ARROTOLARE



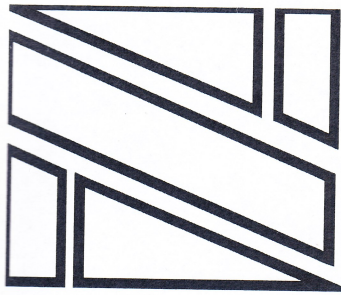












## RADIOLOGIA DIAGNOSTICA S.R.L.

Accreditata con SSNN - n. 50/07/bis  
(Studio di Radiologia Nargi & Speranza)

### Direttore: Dott. Onorio L. NARGI

Primario Emerito - Medico Chirurgo, spec. in Radiologia Diagnostica, spec. in Radiologia.  
Direttore del Dipartimento di Radiologia e Diagnostica per immagini e Primario Ospedaliero ar.  
già Professore c/o Scuola specializzazione in Radiologia - Università Federico II - Napoli

**Avellino - Via Carlo del Balzo, 17 (Piazza Kennedy) - tel: 0825-22458 - fax: 0825-36538**

Sig. DENHINA NATALIYA r/s :20170701107

Anni 58a

AV 24/07/2017

### ECOGRAFIA ADDOME COMPLETO

L'esame ecografico evidenzia il fegato in sede, morfovolumetricamente nei limiti della norma.  
L'ecostruttura parenchimale è omogenea.  
Non si apprezzano lesioni focali in atto.  
La colecisti è in sede, distesa, con pareti di regolare spessore senza calcoli nel suo contesto.  
Le vie biliari intra ed extra epatiche non sono ectasiche.  
La vena porta appare pervia e di calibro regolare.  
Pancreas regolare per forma ed ecostruttura nei segmenti ecograficamente valutabili.  
La milza è nei limiti.  
Ambo i reni in sede, morfovolumetricamente nei limiti della norma.  
Assenza di calcoli ecograficamente apprezzabili e di segni riferibili ad ectasia del sistema escretore calico-pielico.  
Il parenchima renale mostra ecogenicità e spessore nella norma.  
Non si apprezzano formazioni espansive a carico delle logge renali.  
Vescica in sede, distesa, con pareti di regolare spessore.  
Assenza di calcoli e di vegetazioni endoluminali.  
Utero in sede, AVF, di forma e volume regolari, ad ecostruttura inhomogenea. Endometrio non ispessito.  
Non si apprezzano formazioni espansive in sede annessiale.

Il Medico Refertante  
Dott.ssa De Marino

e-mail : radiologiaavellino@libero.it  
radiologia@pec.it



# RADIOLOGIA GENERALE DIGITALE

**RADIOLOGIA ORTODONTICA  
DIGITALE**

**ORTOPANTOMOGRAFIA**

**TELECRANIO**

**STRATIGRAFIA FUNZIONALE ATM**

**DENTASCAN**

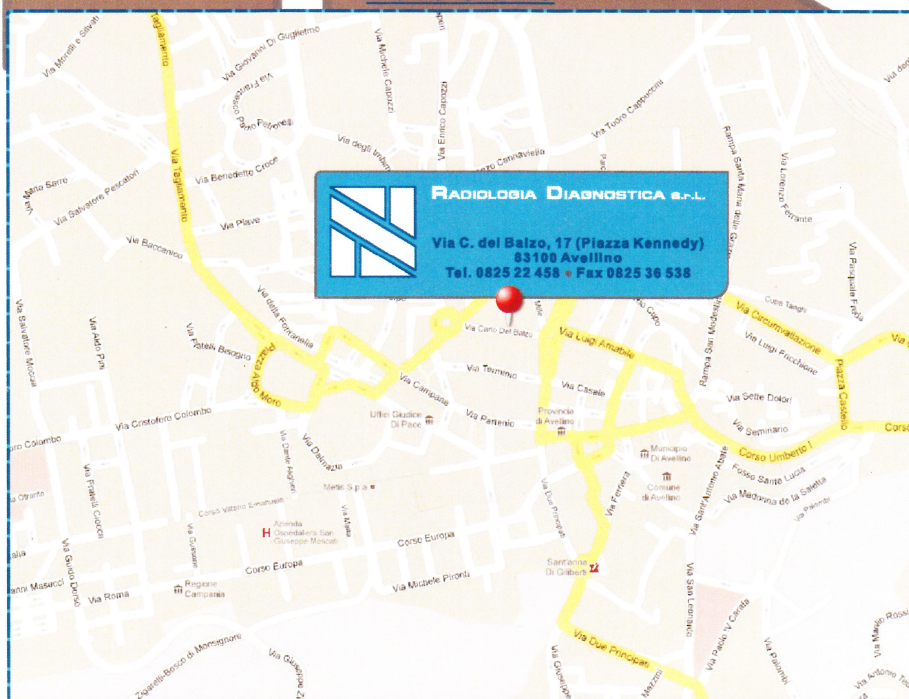
**M.O.C. DEXA**

**LOMBARE  
ANCA  
TOTAL - BODY  
COMPOSIZIONE CORPOREA**


**RISONANZA MAGNERICA  
ARTICOLARE**

**GOMITO - POLSO - MANO  
GINOCCHIO - CAVIGLIA - PIEDE**

Dove Siamo




# GUARINO



---

## CENTRO DIAGNOSTICO E DI ANALISI MEDICHE

Corso Vittorio Emanuele, 111 (Piazzetta Amedeo Guarino, 20/23) Tel. +39.0825 36535   
AVELLINO

## ✓ RADIOLOGIA DIAGNOSTICA

Via Carlo Del Balzo, 17- II° piano (Piazza Kennedy) Tel. +39.0825 22458   
AVELLINO

## LABORATORIO MOSCATI

Via Gramsci, 61 Tel. +39.0825 623577   
ATRIPALDA

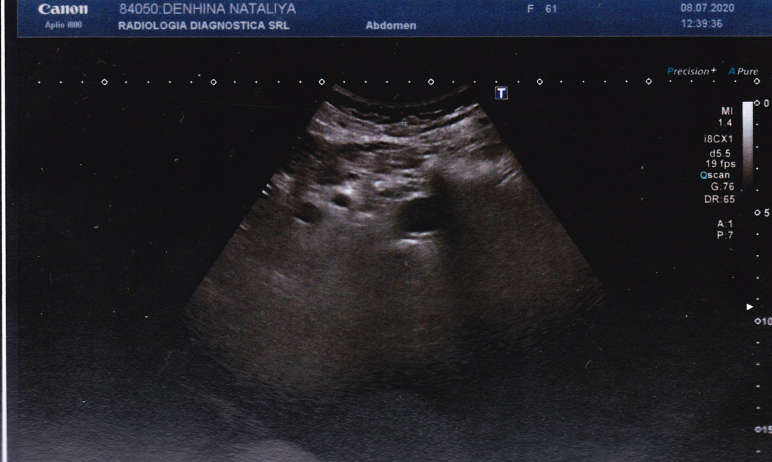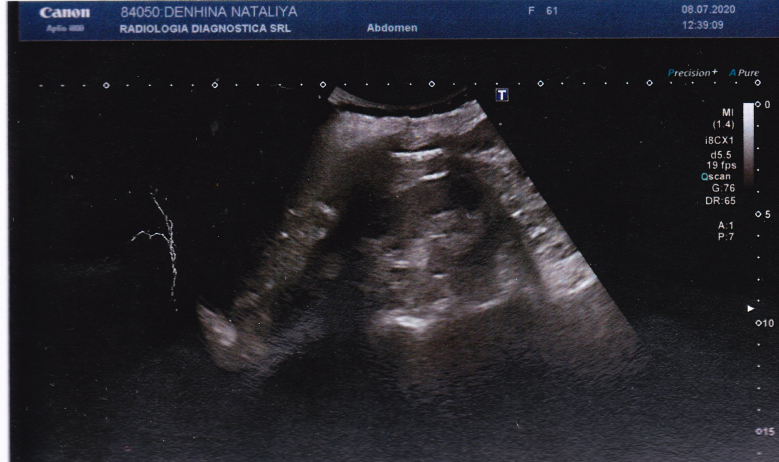
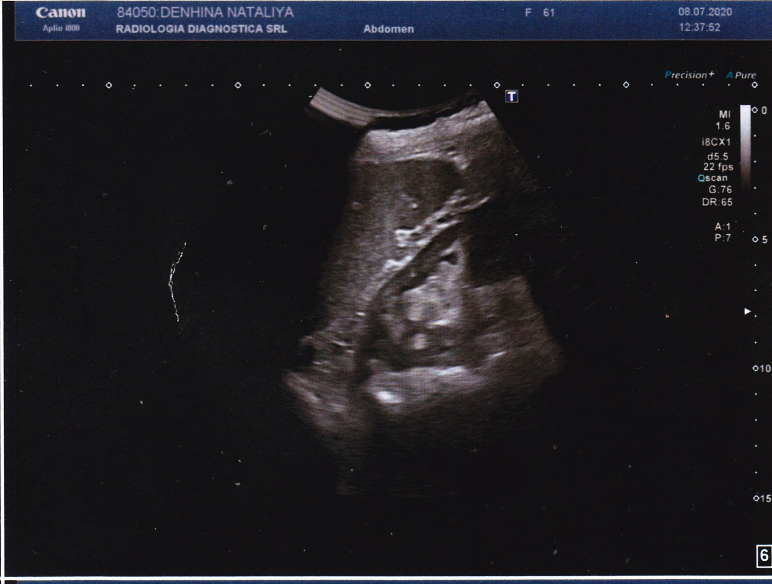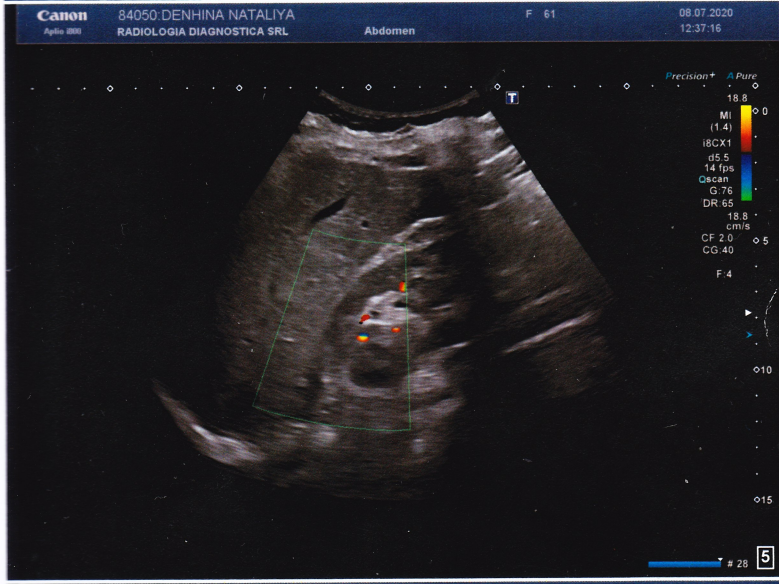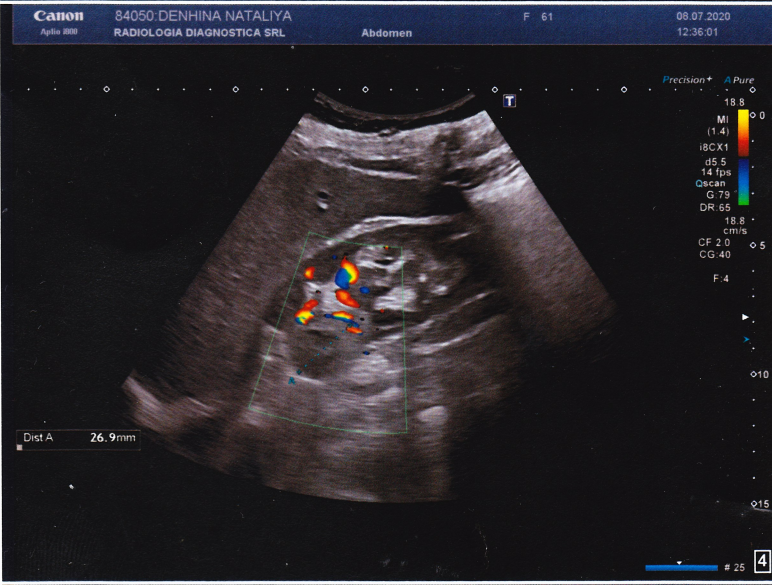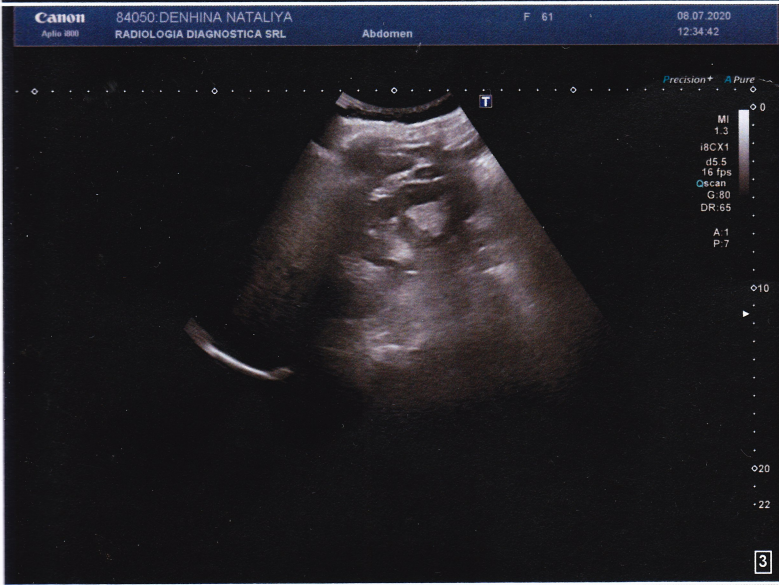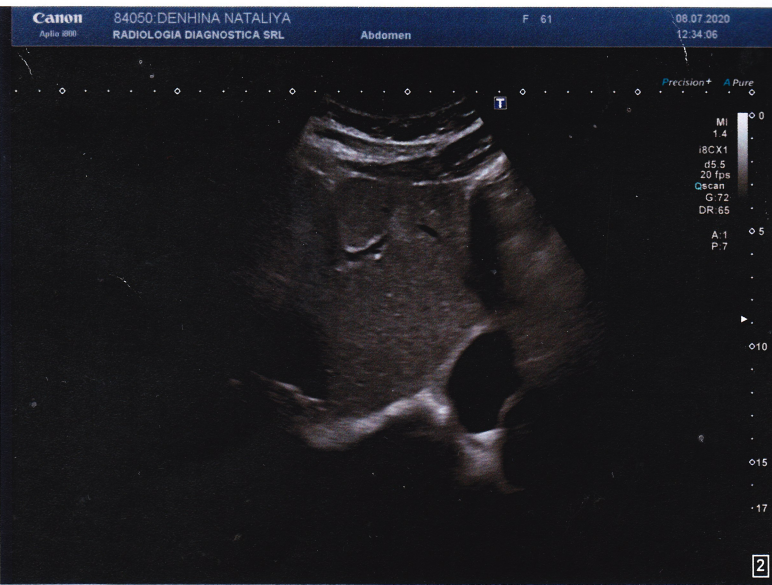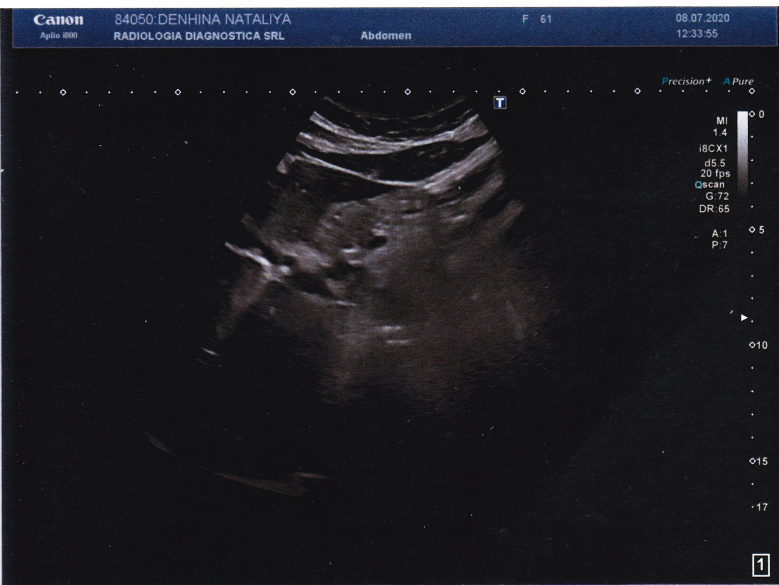## LABORATORIO D'AVANZO

Via Iardino, 4  
AVELLA

---

INFO E PRENOTAZIONI







**Paziente:** DENHINA NATALIYA **Data di Nascita:** 19/02/1959 **Età:** 61

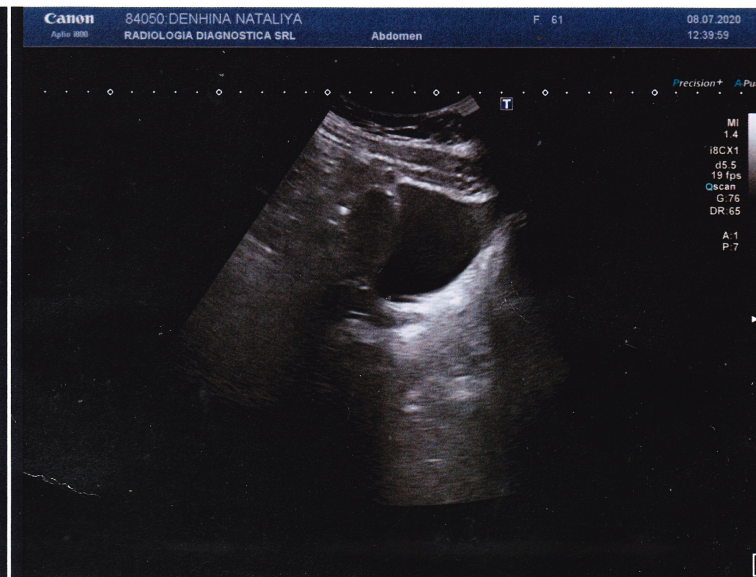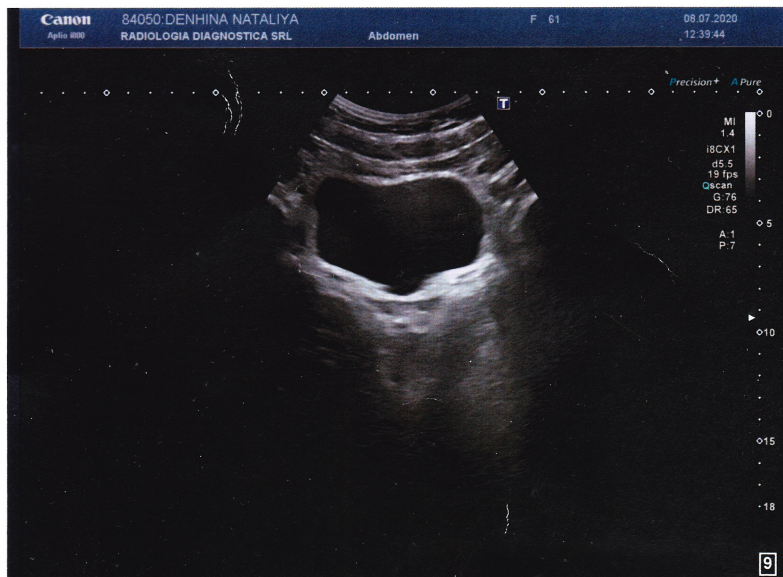**Data Accettazione:** 08/07/2020

**Esame:** ECOGRAFIA ADDOME COMPLETO in Radiologia

Fegato regolare per sede, morfologia, margini, di dimensioni e volume regolari, ad ecostruttura parenchimale finemente disomogenea come per moderata steatosi.  
Asse portale regolare per calibro e decorso. Disegno sovraepatico conservato.  
Colecisti ipodistesa. Via biliare non ectasica.  
Pancreas nei limiti a livello della testa e del corpo prossimale, mal valutabile il resto del parenchima per intenso meteorismo.  
Milza di dimensioni nei limiti della norma, ad ecostruttura omogenea.  
Reni regolari per sede, morfo-volumetria e caratteri strutturali, con evidenza a sede polare superiore destra di focale bozzatura parenchimale (dmax 27 mm), non meglio valutabile nei limiti di metodica e da caratterizzare mediante esame TC addome s/c mdc.  
Consueta differenziazione pelo-parenchimale, con indice cortico-midollare nei limiti.  
Assenza di stasi urinaria.  
Vescica indenne da alterazioni.  
Non tumefazioni a sede pelvica.

Il Radiologo  
Dott. Giovanni Fontanella  
Ord. Med. AV n° 04433

e-mail: radiologia@guarinolab.it  
Pagina 1 di 1



**ABBI CURA DI TE****SCREENING SENOLOGICO****D03:** MAMMOGRAFIA BILATERALE (Codice Reg. 87371.001)**D05:** ECOGRAFIA MAMMARIA BILATERALE (Codice Reg. 88371.001)

UNA IMPEGNATIVA PER OGNI ESAME A 5,00 EURO


**DAI 45 AI 69 ANNI PUOI ACCEDERE ALLE ESENZIONI  
E NE HAI DIRITTO OGNI 2 ANNI****TEST MUTAZIONI BRCA 1 - BRCA 2 (Codice Reg. 91294.001)**  
(Breast Cancer Susceptibility Protein)**RADIOLOGIA DIAGNOSTICA S.R.L.**

Via Carlo Del Balzo, 17 (Piazza Kennedy) Avellino

C.F./P.IVA 01830350649 - Reg. Soc. AV 6743 - R.E.A. AV 106562



# GUARINO



**DENHINA NATALIYA**


19/02/1959 20200703997

Data Esame 17/07/2020

TC ADDOME COMPLETO CON E SENZA MDC

---


## CENTRO DIAGNOSTICO E DI ANALISI MEDICHE

Corso Vittorio Emanuele, 111 (Piazzetta Amedeo Guarino, 20/23) Tel. +39.0825 36535   
AVELLINO

## ✓ RADIOLOGIA DIAGNOSTICA

Via Carlo Del Balzo, 17- II° piano (Piazza Kennedy) Tel. +39.0825 22458   
AVELLINO

## LABORATORIO MOSCATI

Via Gramsci, 61 Tel. +39.0825 623577   
ATRIPALDA

## LABORATORIO D'AVANZO

Via Iardino, 4  
AVELLA



**Paziente:** DENHINA NATALIYA **Data di Nascita:** 19/02/1959 **Età:** 61**Data Accettazione:** 17/07/2020**Esame:** TC ADDOME COMPLETO CON E SENZA MDC

Esame TC eseguito senza e con somministrazione ev di mdc, integrato con ricostruzioni MPR coronali e sagittali.

In relazione al quesito clinico al terzo superiore del rene destro, in sede posteriore, si apprezza formazione solida di 3.3 x 2.6 x 2.5 cm (DTxDAPxDL), a margini netti, che mostra marcata disomogeneità densitometrica, soprattutto dopo mdc, ove in fase arteriosa si apprezzano aree con forte contrast-enhancement miste ad aree simil-necrotiche centrali ed in fase nefrografica si apprezza una tenue ed appena più omogenea ipodensità rispetto al parenchima renale; il reperto è compatibile in prima ipotesi con eteroplasia (a cellule chiare?); necessaria valutazione urologica. Non evidenza di stasi urinaria.

Fegato di dimensioni nei limiti, a margini regolari e densità omogenea senza visibilità di definite lesioni focali.

Asse portale pervio, nei limiti per calibro e decorso.

Colecisti in sede, a pareti regolari e contenuto omogeneo. Vie biliari intra ed extraepatiche non ectasiche.

Milza di volume nei limiti, a densità omogenea.

Pancreas morfo-volumetricamente nei limiti della norma senza ectasia del dotto di Wirsung.

Surreni nei limiti.

Rene sinistro in sede, nei limiti per dimensioni, con regolare fase nefro-urografica. Non evidenza di stasi urinaria.

Vescica distesa, a contenuto omogeneo.

Non evidenza di significative alterazioni utero-annessiali, nei limiti della metodica.

Douglas libero.

Non apprezzabilità di linfadenopatie a livello delle stazioni addomino-pelviche.

Non evidenza di significativo fluido libero in addome.

Formazioni angiomatose a livello di D9 e L2.

Il Radiologo  
Dott. Pellicano Marco  
Ord. Med. N. 3800 AV



## WINDOWS

Inserire il CD nel lettore:

1. Il visualizzatore si avvia da solo,
2. Se il CD non si apre cliccare su Risorse del Computer e nell'unità CD andare in Express\Bin\IcnaExpress



## MAC

Introducendo il CD nel lettore:

Cliccare su icona del CD\niv-mac.app



## LINUX

Inserire il CD nel lettore:

Cliccare su Risorse del computer \ icona del CD\niv-linux.sh

## Guida all'utilizzo del CD




*Da sempre a favore di uno sviluppo Eco-Sostenibile.  
La tecnologia di stampa su carta non produce alcun rifiuto tossico.*

**NOLEX**  
BIOMEDICAL SOLUTIONS

www.nolex.it  
Sistemi di gestione e Stampa





**ABBI CURA DI TE**

## SCREENING SENOLOGICO

**D03:** MAMMOGRAFIA BILATERALE (Codice Reg. 87371.001)

**D05:** ECOGRAFIA MAMMARIA BILATERALE (Codice Reg. 88371.001)

UNA IMPEGNATIVA PER OGNI ESAME A 5,00 EURO

**DAI 45 AI 69 ANNI PUOI ACCEDERE ALLE ESENZIONI  
E NE HAI DIRITTO OGNI 2 ANNI**

**TEST MUTAZIONI BRCA 1 - BRCA 2 (Codice Reg. 91294.001)**  
(Breast Cancer Susceptibility Protein)

**RADIOLOGIA DIAGNOSTICA S.R.L.**

Via Carlo Del Balzo, 17 (Piazza Kennedy) Avellino

C.F./P.IVA 01830350649 - Reg. Soc. AV 6743 - R.E.A. AV 106562



**POLIAMBULATORIO MEDICO DI PREVENZIONE  
E DIAGNOSI PRECOCE  
AVELLINO**

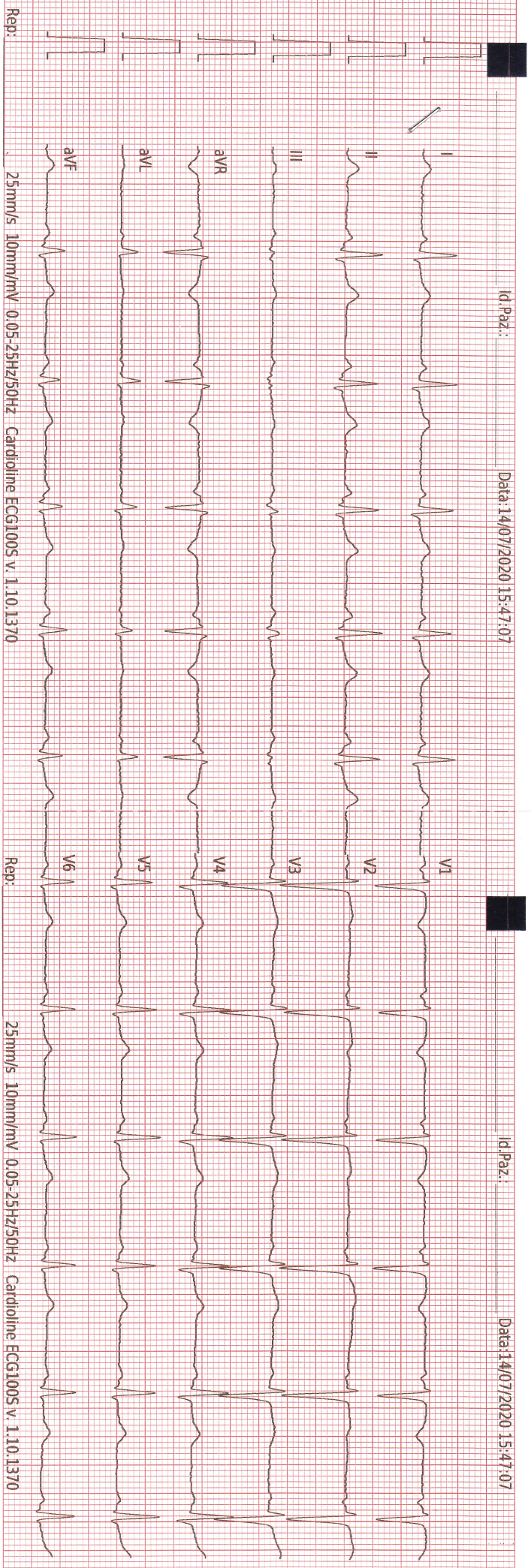
**ELETTROCARDIOGRAMMA**

**Cognome / Nome** DE NHI NA NATALIYA

**Età** 61

**Data** 16/07/20





II Cardiologo Prot. *K. Perrone* *firmata*



ID: \_\_\_\_\_

Sconosciuto ... (...) Sconosciuto

Altezza: 0 cm Peso: 0 kg PNI: 0/0 mmHg

Med:

Tecnico:

Note:

Ritmo sinusale

-- Interpretazione effettuata senza conoscere  
sesso/età del paziente --

ECG nella norma

\*REPORT NON CONFERMATO\*

14/07/2020 15:47:07

HR: 67 bpm

PR: 142 ms

QRS: 96 ms

QT/QTc: 420/432 ms

QTcf: 444 ms

QTcf: 436 ms

ASST: 52/26/46

Il Cardiologo Prof.  R. Perrone Filardi

---

## ESAMI PRELIMINARI PER EFFETTUARE TAC CON MEZZO DI CONTRASTO

---

- ECG
- VALUTAZIONE CARDIOLOGICA
- AZOTEMIA
- CREATINEMIA
- GLICEMIA

### N.B.:

Osservare digiuno per almeno 5 ore prima dell'esame.  
Esibire gli esami preliminari indicati.

Il prelievo può essere effettuato presso i nostri laboratori di Avellino e Atripalda.  
L'esito degli esami verrà controllato dal nostro radiologo e consegnato insieme al referto TAC.

---

## PREPARAZIONE ESAME TC CON MDC

---

**Il paziente deve seguire scrupolosamente le seguenti istruzioni.  
In caso di allergia.**

- Nei 2 giorni che precedono l'esame assumere:

**1 DELTACORTENE FORTE 25 mg**  
una compressa dopo colazione

**2 ZIRTEC 10 mg**  
una compressa la sera

**3 PANTOPRAZOLO 20 mg**  
una compressa la mattina prima della colazione

---


### CENTRO DIAGNOSTICO E DI ANALISI MEDICHE AVELLINO

Corso Vittorio Emanuele, 111 (Piazzetta Amedeo Guarino, 20/23) Tel. +39.0825 36535 

### RADIOLOGIA DIAGNOSTICA AVELLINO

Via Carlo Del Balzo, 17- II° piano (Piazza Kennedy) Tel. +39.0825 22458 

### LABORATORIO MOSCATI ATRIPALDA

Via Gramsci, 61 Tel. +39.0825 623577 

### LABORATORIO D'AVANZO AVELLA

Via Iardino, 4

---

### INFO E PRENOTAZIONI

Tel: +39.0825.36535 pbx  Fax: +39.0825 781638 e-mail: [info@guarinolab.it](mailto:info@guarinolab.it) web: [www.guarinolab.it](http://www.guarinolab.it)





DENHINA  
NATALIYA - P530  
19/02/1959 1280640  
OTCCOL OTCTOR TCPET2 O  
24/08/2020 DOMIC.



Accreditamento internazionale  
del laboratorio e del Poliambulatorio  
secondo gli standard JOINT  
COMMISSION INTERNATIONAL

SDN S.p.A

Cod.Cliente : 1280640  
Cod.Accettazione : 20200812213  
Cognome e Nome : DENHINA NATALIYA  
Data di Nascita : 19/02/1959

Napoli, 24/08/2020

Tipo Documento : Carta d'identità  
Numero Documento : AT 8103457  
Ente Rilascio : MONTEFORTE IRPINO  
Data Rilascio : 23/01/2013  
Data Scadenza : 19/02/2023



\* 2 0 2 0 0 8 1 2 2 1 3 \*

### Tomoscintigrafia ad Emissione di Positroni (PET) Total Body

Radiocomposto:  $^{18}\text{F}$ FDG

Attività somministrata: 255MBq

**Tecnica d'esame:** L'esame scintigrafico è stato eseguito a digiuno con tecnica PET/TC circa 60 minuti dopo la somministrazione endovenosa di ( $^{18}\text{F}$ ) fluorodesossiglucosio. Sono state acquisite immagini della distribuzione del tracciante per una durata di circa 20 minuti dal vertice alla regione pelvica. Sono state ricostruite sezioni tomografiche di 4.25mm di spessore orientate secondo piani assiali, coronali e sagittali. Tra le parentesi i valori captazione del tracciante espressi in SUVbw max.

**Reperto scintigrafico:** L'indagine PET evidenzia modico accumulo del tracciante in corrispondenza di una formazione nodulare evidente nelle immagini di coregistrazione TC a livello del margine posteriore del polo superiore del rene destro (2.3). Utile, su giudizio clinico, approfondimento diagnostico. Si evidenzia, inoltre, accumulo del tracciante a livello della tiroide (3.5) riferibile in prima ipotesi a captazione aspecifica. Non si evidenziano aree di significativo iperaccumulo del tracciante a livello dei restanti segmenti corporei esaminati.

TSRM  
Dott. CENSULLO VITTORIO

[SA 8567]

Dr. Domenico Damico

- L'esame strumentale e' un complemento specialistico che non sostituisce la conduzione clinica del caso. Il relativo referto deve essere esibito al medico curante, e la procedura deve essere riconsiderata e/o integrata con altre metodiche qualora in contrasto con i dati clinici, strumentali o di laboratorio.
- L'esecuzione dell'esame strumentale non costituisce in alcun caso l'implicita presa in carico della conduzione clinica del paziente. La mancata osservanza di suggerimenti/prescrizioni o dati anamnestici inesatti o incompleti comportano l'accettazione di una ridotta attendibilità dell'esame che comunque non raggiunge mai il 100%.
- La mancata disponibilità degli esami precedenti e/o indicazioni cliniche può condizionare in maniera significativa l'interpretazione e l'esecuzione dell'esame.
- L'esame e' orientato alla soluzione dei quesiti posti a priori, per i quesiti emersi successivamente può essere necessaria la revisione dell'esame con ripetizione dello stesso secondo il nuovo orientamento.

Accreditato da : European Board of Nuclear Medicine

Sostieni la Ricerca nel campo della Diagnostica Integrata nel SUD! Dona il tuo 5x1000 all'IRCCS SDN trascrivendo nell'apposito spazio dei modelli UNICO, CU, o 730 il seguente codice fiscale: 01288650631

Portare il presente esame nei successivi controlli



**SDN S.p.A**

**Cod.Cliente : 1280640**

**Cod.Accettazione : 20200812213**

**Cognome e Nome : DENHINA NATALIYA**

**Data di Nascita : 19/02/1959**

**Napoli, 24/08/2020**

**Tipo Documento : Carta d'identità**

**Numero Documento : AT 8103457**

**Ente Rilascio : MONTEFORTE IRPINO**

**Data Rilascio : 23/01/2013**

**Data Scadenza : 19/02/2023**



\* 2 0 2 0 0 8 1 2 2 1 3 \*

**Cranio:** Non alterazioni tomodensitometriche delle strutture encefaliche.

In asse le strutture della linea mediana.

Sistema liquorale ventricolo-cisternale non dilatato né deformato.

**Collo:** Ghiandola tiroidea disomogenea

Non linfadenomegalie laterocervicali.

**Parenchima polmonare e vie respiratorie:** Nei limiti di norma senza alterazioni focali visualizzabili. Strie fibrotiche basali

**Pleura e pericardio:** Assenza di versamento.

**Mediastino:** Non linfadenopatie mediastiniche, ilari, ascellari.

**Fegato:** Non lesioni focali.

**Vie Biliari:** Non dilatazioni dell'albero biliare.

**Milza:** Non splenomegalia.

**Pancreas:** Non masse focali né dilatazioni duttali.

**Surreni:** Non espansi surrenali

**Reni ed ureteri:** formazione mesorenale destra di circa 3cm

**Pelvi:** Non masse pelviche. Compatibilmente con il grado di distensione vescicale non si apprezzano

- L'esame strumentale e' un complemento specialistico che non sostituisce la conduzione clinica del caso. Il relativo referto deve essere esibito al medico curante, e la procedura deve essere riconsiderata e/o integrata con altre metodiche qualora in contrasto con i dati clinici, strumentali o di laboratorio.

- L'esecuzione dell'esame strumentale non costituisce in alcun caso l'implicita presa in carico della conduzione clinica del paziente.

- La mancata osservanza di suggerimenti/prescrizioni o dati anamnestici inesatti o incompleti comportano l'accettazione di una ridotta attendibilita' dell'esame che comunque non raggiunge mai il 100%.

- La mancata disponibilita' degli esami precedenti e/o indicazioni cliniche puo' condizionare in maniera significativa l'interpretazione e l'esecuzione dell'esame.

- L'esame e' orientato alla soluzione dei quesiti posti a priori, per i quesiti emersi successivamente puo' essere necessaria la revisione dell'esame con ripetizione dello stesso secondo il nuovo orientamento.

**Sostieni la Ricerca nel campo della Diagnostica Integrata nel SUD! Dona il tuo 5x1000 all'IRCCS SDN trascrivendo nell'apposito spazio dei modelli UNICO, CU, o 730 il seguente codice fiscale: 01288650631**

*Per controlli successivi esibire esami precedenti*

Si allega supporto informatico con iconografia completa dell'esame

**SDN S.p.A**

**Cod.Cliente** : 1280640

**Cod.Accettazione** : 20200812213

**Cognome e Nome** : DENHINA NATALIYA

**Data di Nascita** : 19/02/1959

**Napoli, 24/08/2020**

**Tipo Documento** : Carta d'identità

**Numero Documento** : AT 8103457

**Ente Rilascio** : MONTEFORTE IRPINO

**Data Rilascio** : 23/01/2013

**Data Scadenza** : 19/02/2023



\* 2 0 2 0 0 8 1 2 2 1 3 \*

ispessimenti parietali.

**Peritoneo e retroperitoneo:** Non si apprezza gas libero né ascite.

**Linfonodi addomino pelvici:** Non linfadenomegalie.

**Vasi:** Non dilatazioni aneurismatiche.

**Ossa e tessuti molli:** Non lesioni osteodistruttive né addensanti di natura ripetitiva.

[AV 3385]

Dr. Gianluca Spidalieri



- L'esame strumentale è un complemento specialistico che non sostituisce la conduzione clinica del caso. Il relativo referto deve essere esibito al medico curante, e la procedura deve essere riconsiderata e/o integrata con altre metodiche qualora in contrasto con i dati clinici, strumentali o di laboratorio.
- L'esecuzione dell'esame strumentale non costituisce in alcun caso l'implicita presa in carico della conduzione clinica del paziente.
- La mancata osservanza di suggerimenti/prescrizioni o dati anamnestici inesatti o incompleti comportano l'accettazione di una ridotta attendibilità dell'esame che comunque non raggiunge mai il 100%.
- La mancata disponibilità degli esami precedenti e/o indicazioni cliniche può condizionare in maniera significativa l'interpretazione e l'esecuzione dell'esame.
- L'esame è orientato alla soluzione dei quesiti posti a priori, per i quesiti emersi successivamente può essere necessaria la revisione dell'esame con ripetizione dello stesso secondo il nuovo orientamento.

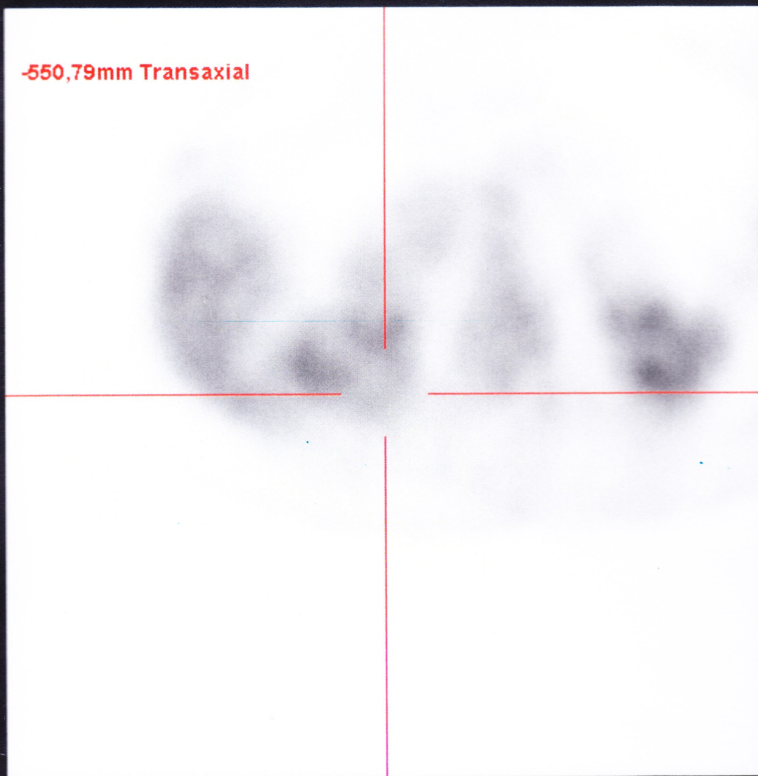
**Sostieni la Ricerca nel campo della Diagnostica Integrata nel SUD! Dona il tuo 5x1000 all'IRCCS SDN trascrivendo nell'apposito spazio dei modelli UNICO, CU, o 730 il seguente codice fiscale: 01288650631**

Per controlli successivi esibire esami precedenti

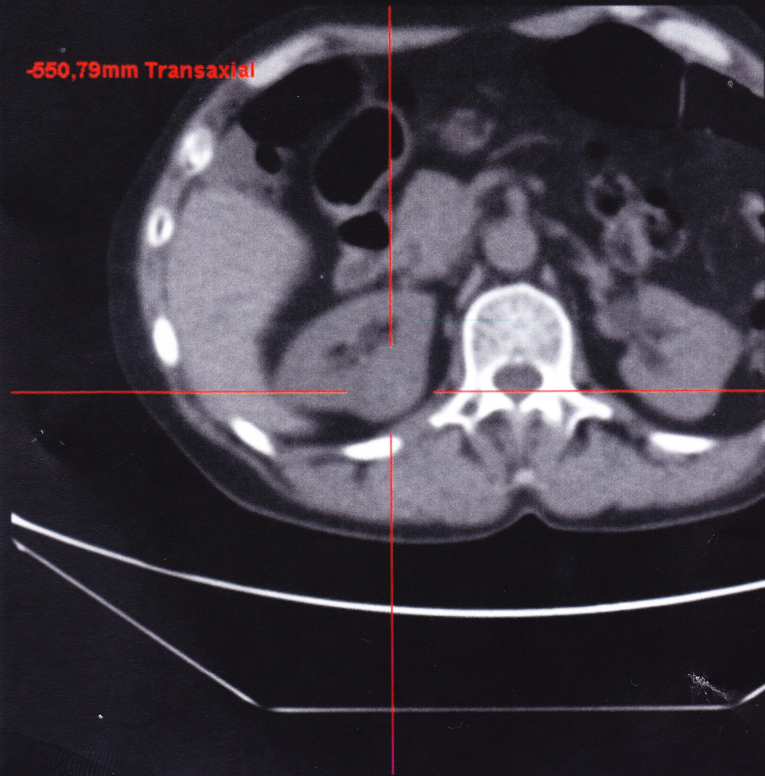




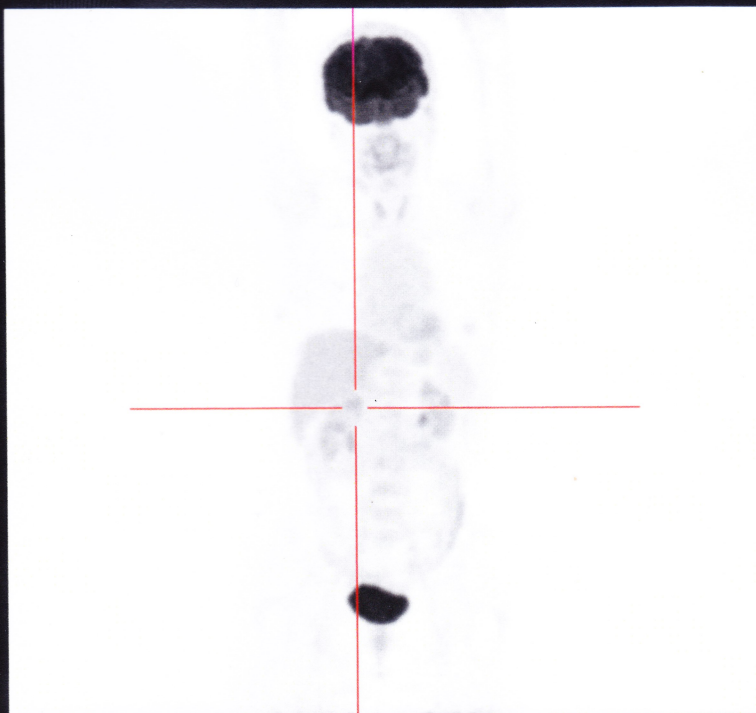
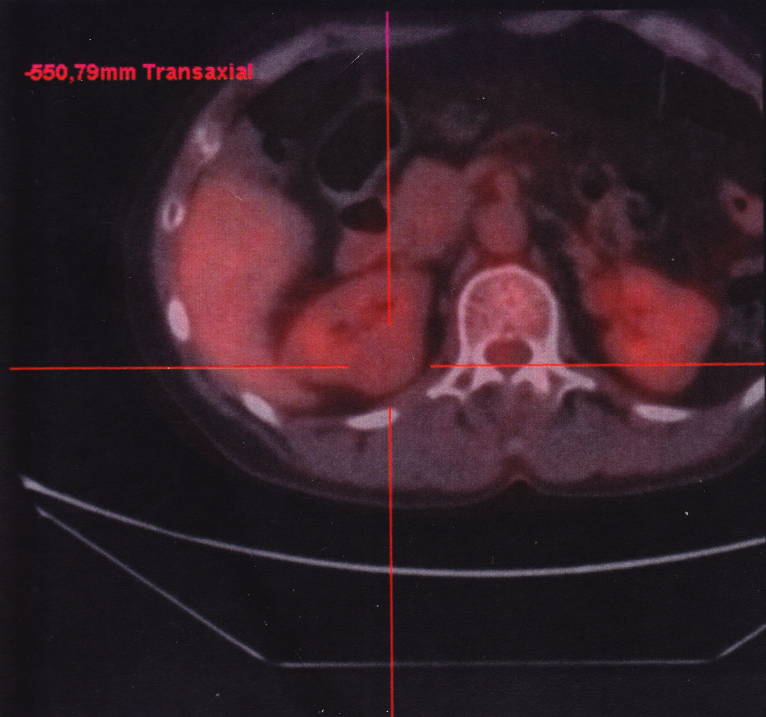
-550,79mm Transaxial



-550,79mm Transaxial



-550,79mm Transaxial





# 5x1000

**Campioni della Ricerca Biomedica al Sud!**

**Fai squadra con noi.**

Sostieni la Ricerca nel campo della diagnostica integrata destinando il 5x1000 all'IRCCS SDN trascrivendo nello spazio dedicato al Finanziamento della Ricerca Sanitaria dei modelli UNICO, CU e 730 il seguente codice fiscale: 01288650631

**LE NOSTRE SEDI:**

Via F. Crispi, n° 8 - 80121 - Napoli  
Via E. Gianturco, n° 113 - 80143 - Napoli  
Via Guantai Nuovi, n° 13-15-17 - 80133 - Napoli  
Piazza Vanvitelli, n° 24 - 80129 - Napoli  
Via G. Marconi, n° 48 - 80146 - San Giorgio a Cremano (NA)  
Via Mangioni, n° 19 - 84016 - Pagani (SA)  
Via Gramsci, n° 75 - 84126 - Salerno  
Via Cimabue, n° 31/R - 50121 Firenze

**CONTATTI**

Info e Prenotazioni:  
Tel. 081 24 08 111  
Fax 081 66 88 41  
info@sdn-napoli.it

**www.sdn-napoli.it**

**SYNLAB**   
IRCCS SDN