


GUARINO



DENHINA MARIYA



17/05/2024



2024000000065131



Centro Diagnostico e di Analisi Mediche A. Guarino

Vivendi Ex Mercatone, Via Ferriera – 83100 Avellino



+39 0825 36535



radiologia@guarinolab.it

CF-PI 03569560638 – RS NA 4106 – REA NA 338101

Laboratorio di Analisi Cliniche G. Moscati

Via A. Gramsci, 61 – 83042 Atripalda (AV)




+39 0825 623577



moscati@guarinolab.it

CF-PI 01604610640 – REA AV 93972



GUARINO

Data accettazione: **17/05/2024**

Cliente: **DENHINA MARIYA**

Mod:US

Accession Number:2024000000065131

Data esame/prelievo: **17/05/2024**

Codice: **107250**

Data di nascita: **05/09/1993**

625025.
625025.

ECOGRAFIA ADDOME COMPLETO

Fegato in sede anatomica, di normali dimensioni (diametro cc: 123mm), a margini regolari, con ecostruttura omogenea, in assenza di formazioni espansive di tipo solido e/o liquido.

Vie biliari intra ed extraepatiche non ectasiche. Via biliare principale lievemente ectasica (7mm) ma con lume pervio nei tratti esplorabili (prossimale e medio).

Vena porta: 11mm.

Colecisti in sede, a pareti ispessite, pressochè completamente collassata su contenuto pluriliteralsico (dimensioni massime di 5mm).

Milza in sede, di normali dimensioni (diametro cc: 95mm), a morfologia ed ecostruttura nella norma.

Pancreas nei limiti morfovolumetrici, ad ecostruttura finemente disomogenea e lievemente ipoecogena, senza ectasia del dotto di Wirsung.

Reni in sede, regolari per forma e dimensioni.

La quota parenchimale è ben rappresentata e il rapporto cortico-midollare è nella norma per l'età.

Non evidenza di calicopielectasia ne' di calcoli nei limiti della risoluzione della metodica nel seno renale bilateralmente.

Non masse solide e/o cistiche bilateralmente.

Vescica scarsamente distesa.

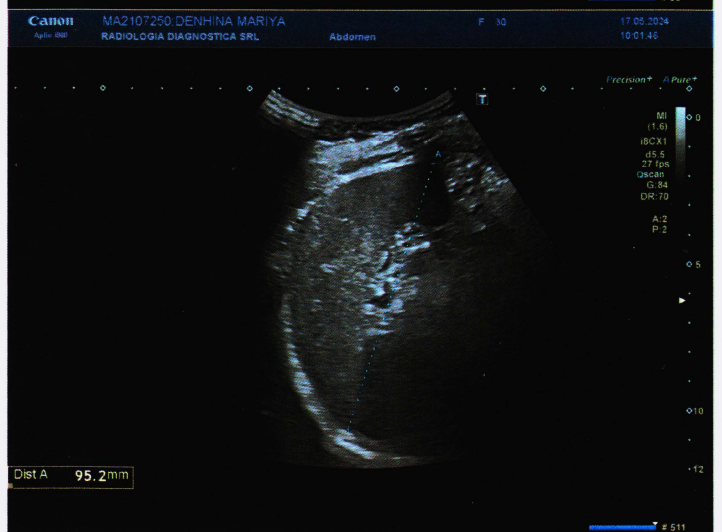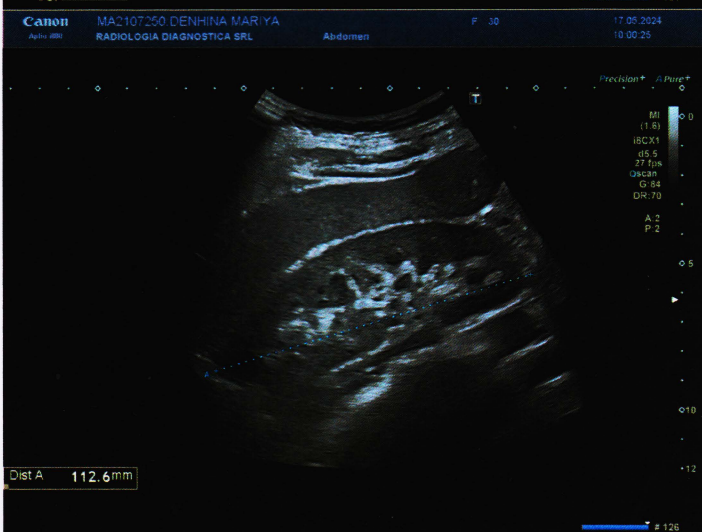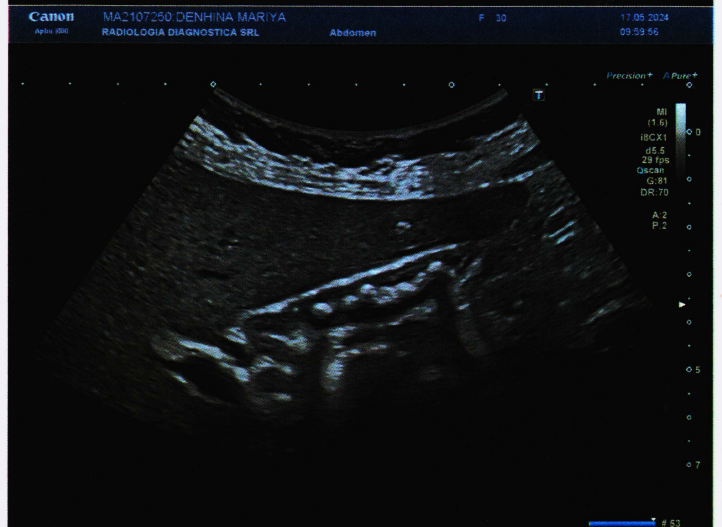
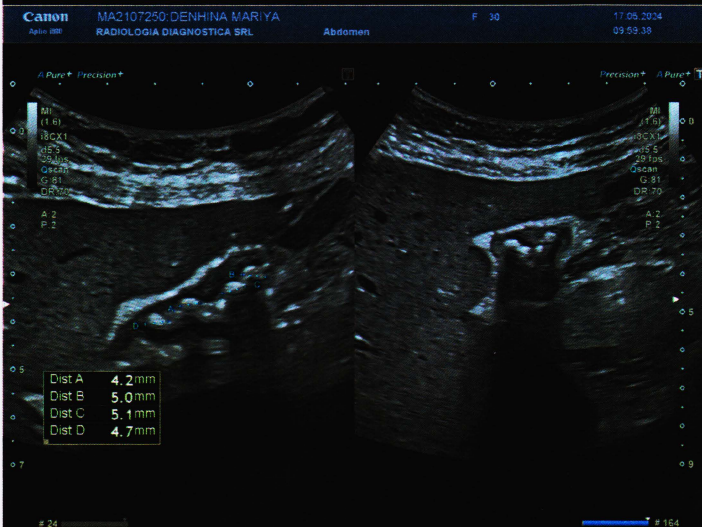
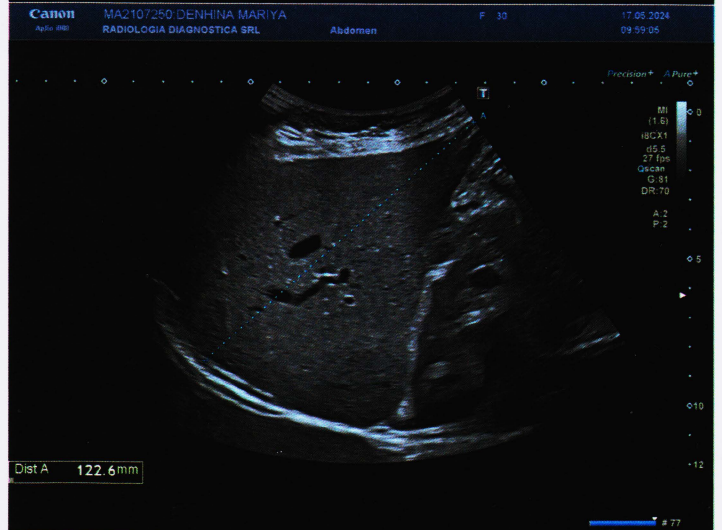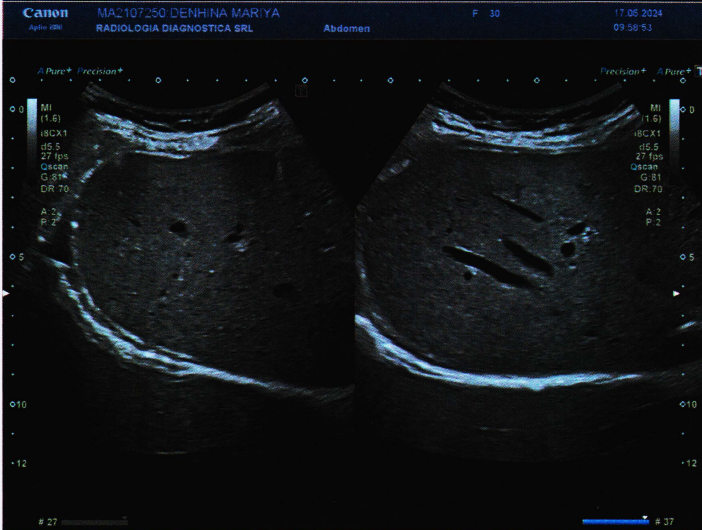
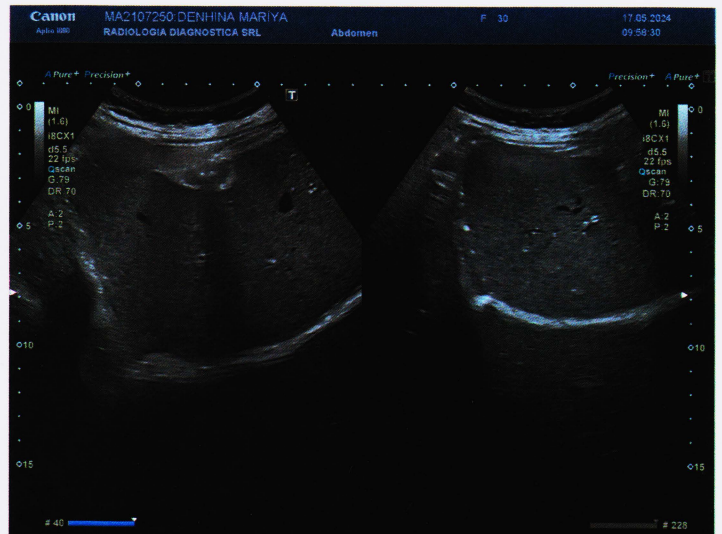
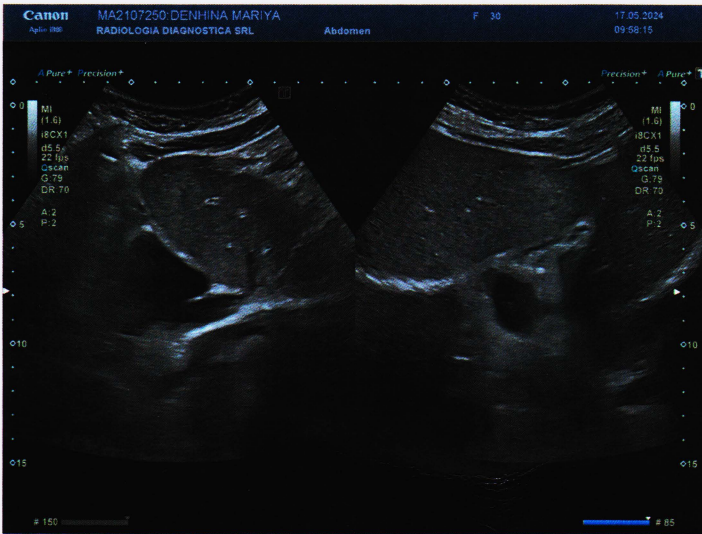
Utero antroverso-flesso, in asse, di normali dimensioni, ad ecostruttura miometriale apparentemente omogenea.

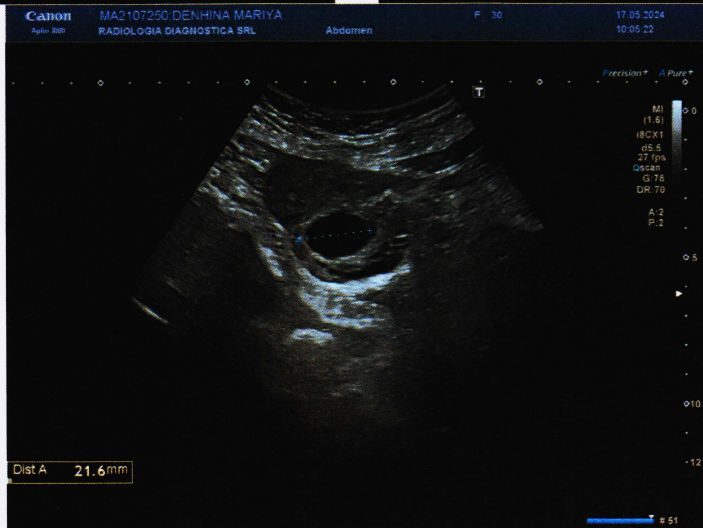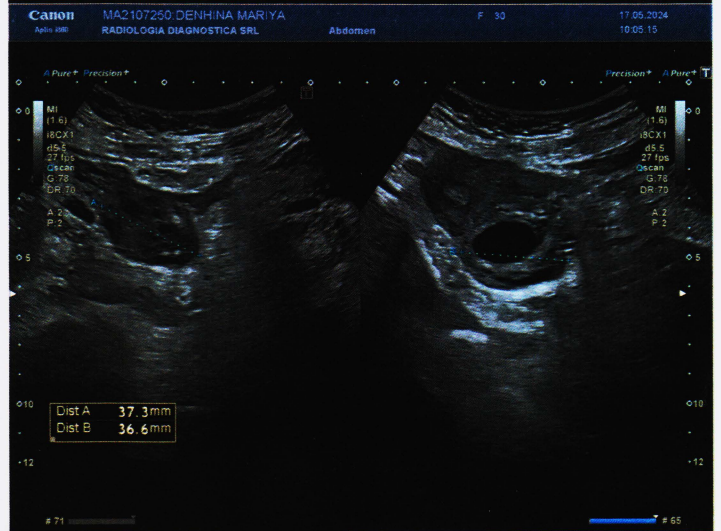
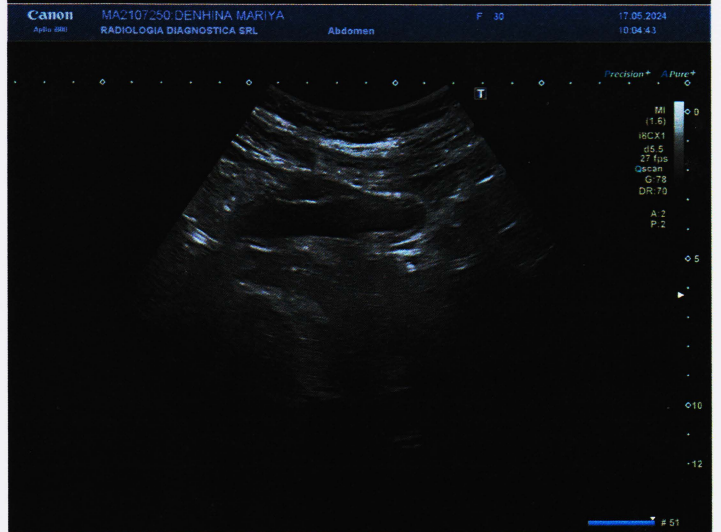
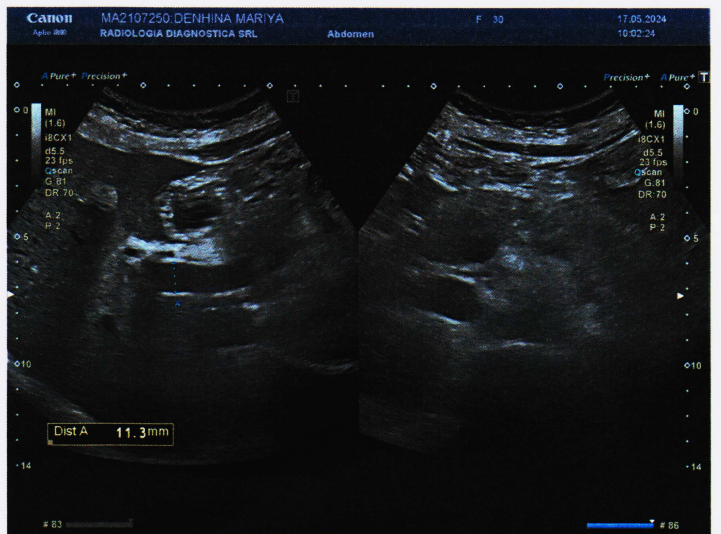
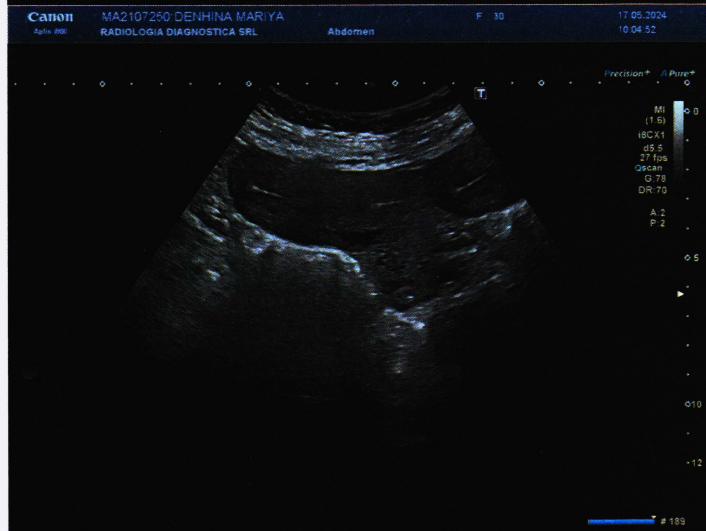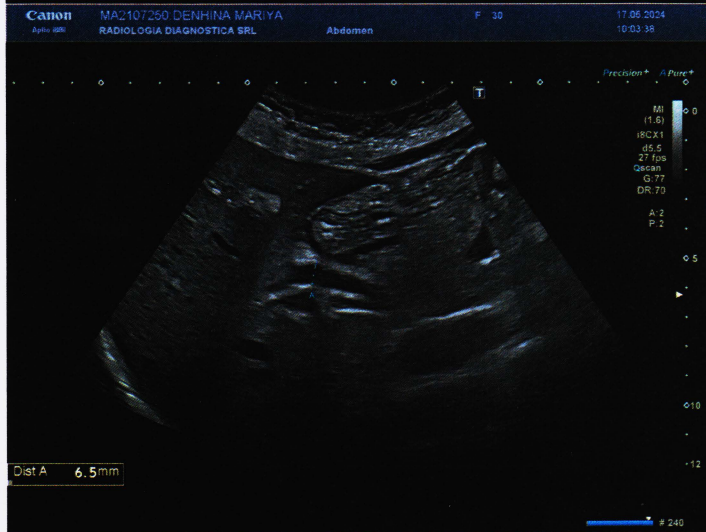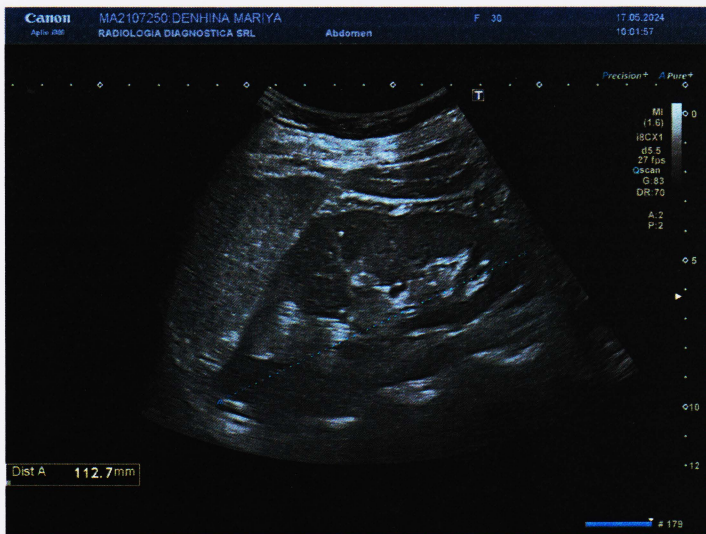
Annessi in sede, nella norma per dimensioni ed ecostruttura, con follicolo di 2cm a sinistra.


Libero il Douglas.

17/05/2024

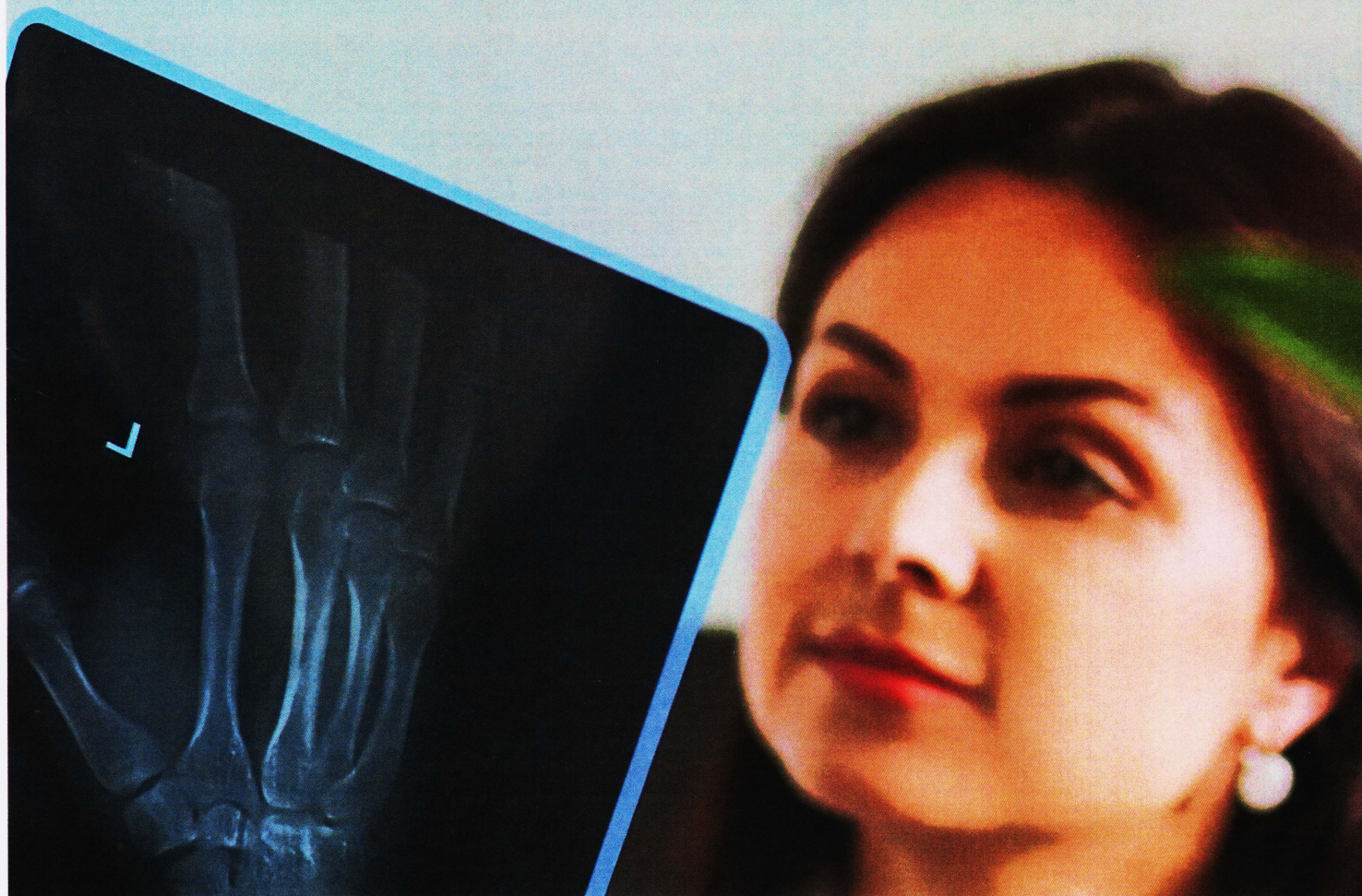**MEDICO ECOGRAFISTA
DOTT. PIPPO ROSARIO
AV3665**







GUARINO



Radiologia domiciliare

Nuovo servizio esclusivo

Tutti i nostri esami di radiologia direttamente a casa tua

Non puoi recarti presso uno studio radiologico? Veniamo noi da te!

Il servizio è disponibile ad Avellino e provincia: prenota subito la visita dei nostri specialisti radiologi!