


GUARINO



NIESPOLO VINCENZO



23/06/2025



2025000000090475

Centro Diagnostico e di Analisi Mediche A. Guarino

Vivendi Ex Mercatone, Via Ferriera - 83100 Avellino (AV)

WhatsApp +39 0825 36538 Email info@guarinolab.it

CF-PI 03569560638 - RS NA 4106 - REA NA 338101

Laboratorio di Analisi Cliniche G. Moscatti

Via Gramsci, 61 - 83042 Atripalda (AV)

WhatsApp +39 0825 623577 Email moscati@guarinolab.it


CF-PI 01604610640 - REA AV 93972

Laboratorio di Analisi Cliniche Diagnostica Sud

Via Pastene, 19 - 83038 Montemiletto (AV)

WhatsApp +39 0825 963712 Email diagnosticasud@guarinolab.it

CF 01866000654 - PI 01788280640 - REA AV 104148



GUARINO

Data accettazione: **23/06/2025**

Cliente: **NIESPOLO VINCENZO**

Mod: **US**

Accession Number: 2025000000090475

Data esame/prelievo: **23/06/2025**

Codice: **151135**

Data di nascita: **30/12/1987**

725763.
725763.

ECOGRAFIA ADDOME COMPLETO

Fegato: dimensioni normali, margini regolari ed ecostruttura parenchimale omogenea

Non lesioni focali.

Non dilatazione delle vie biliari.

Colecisti alitiasica.

Normale il calibro delle vene sovraepatiche e dell'asse spleno-portale.

Milza: normale per ecostruttura e dimensioni.

Pancreas: normale per sede, dimensioni ad ecostruttura omogenea per quanto esplorabile dato il meteorismo.

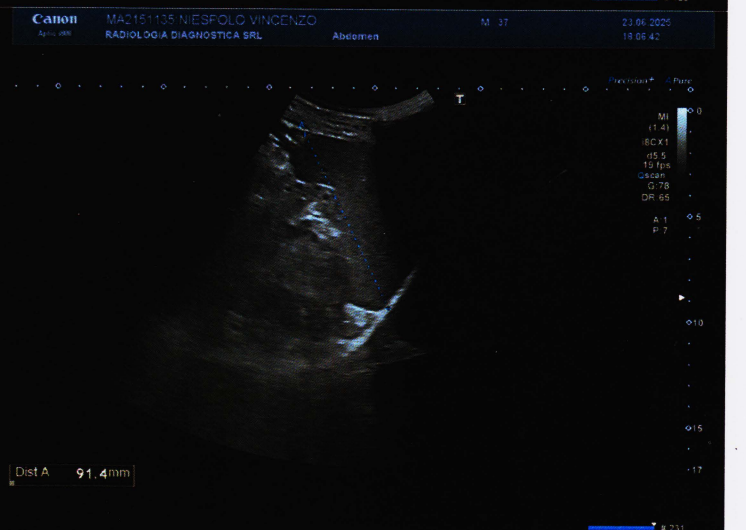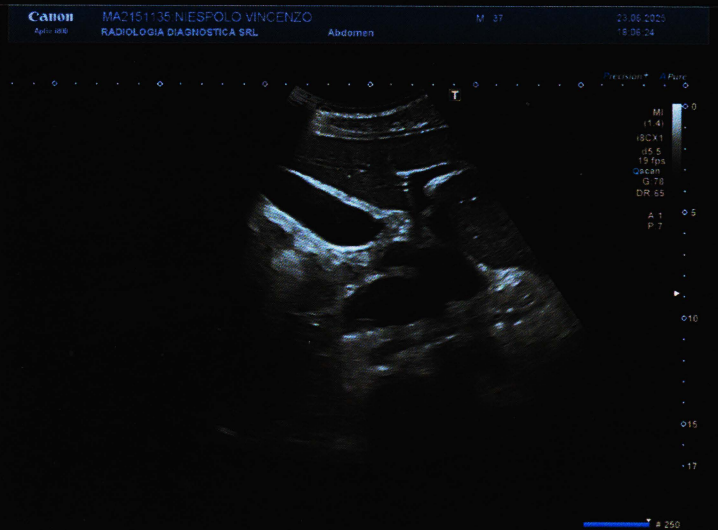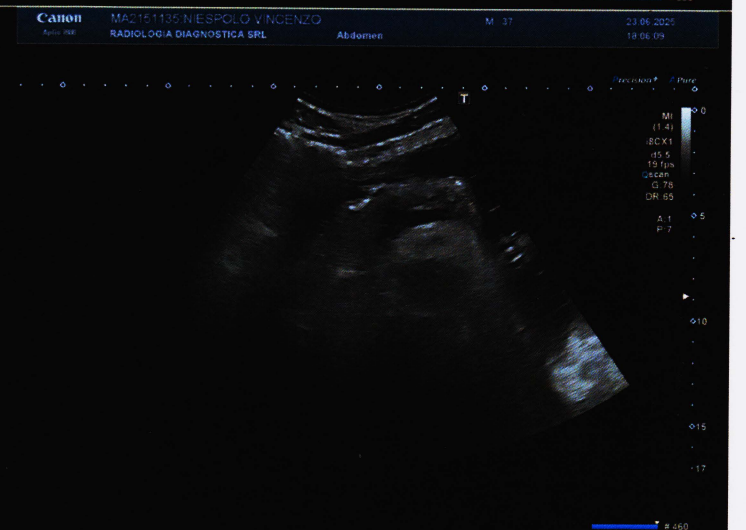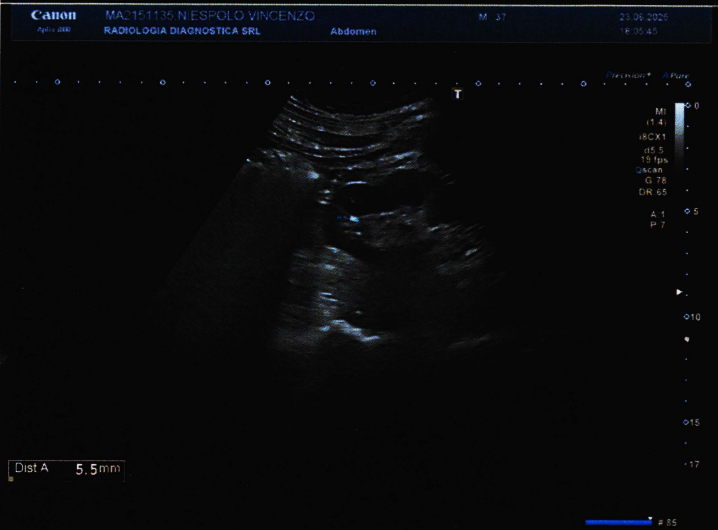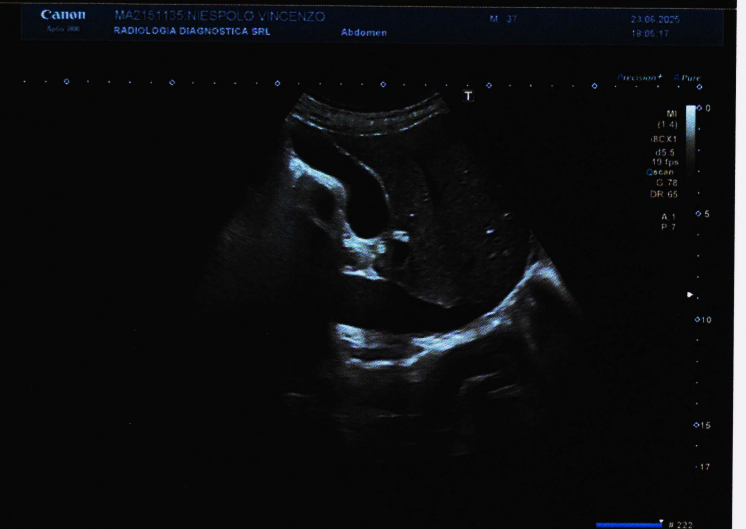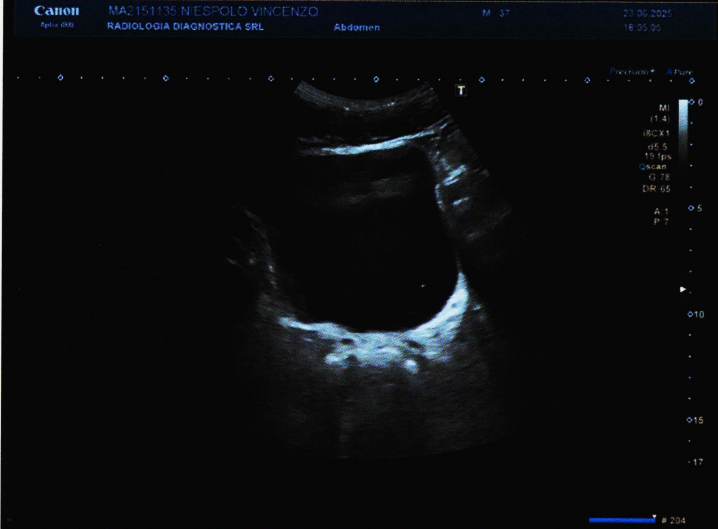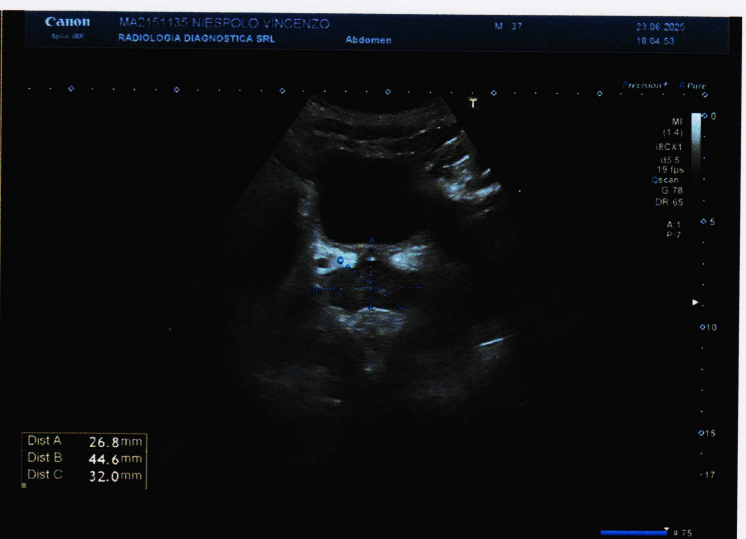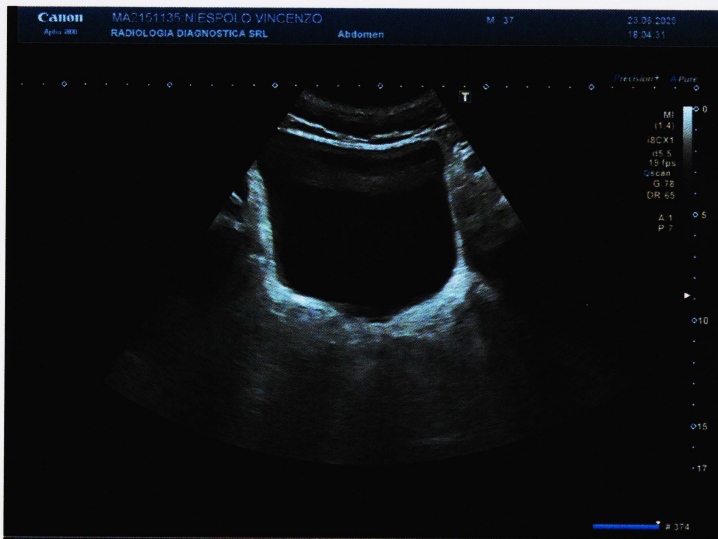
Reni: bilateralmente in sede normali per dimensioni ed ecostruttura con rapporto C/M conservato; margini regolari; non dilatazione calico-pielica; assenza di calcoli, microlitiasi evidente bilaterale e prevalente a dx gci.

Vescica: distesa a pareti lisce con profilo mucoso regolare e privo di vegetazioni aggettanti endolumi, contenuto corpuscolato con echi fluttuanti (cristalli? flogosi?)..

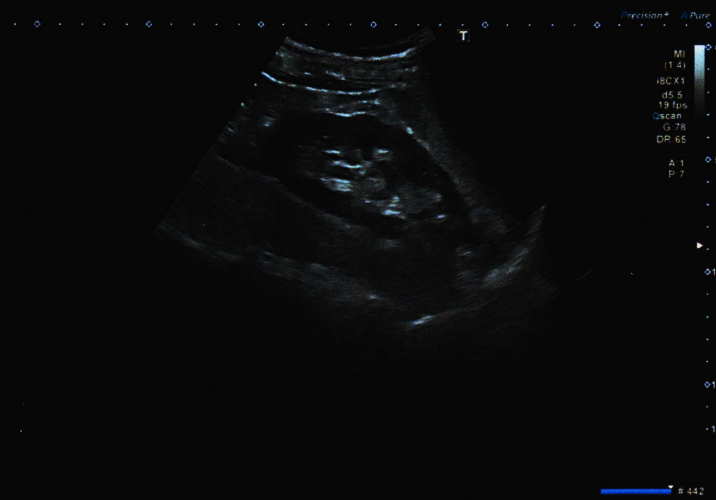Prostata: in sede di dimensioni nella norma e ecostruttura ipoecogena omogenea.

23/06/2025

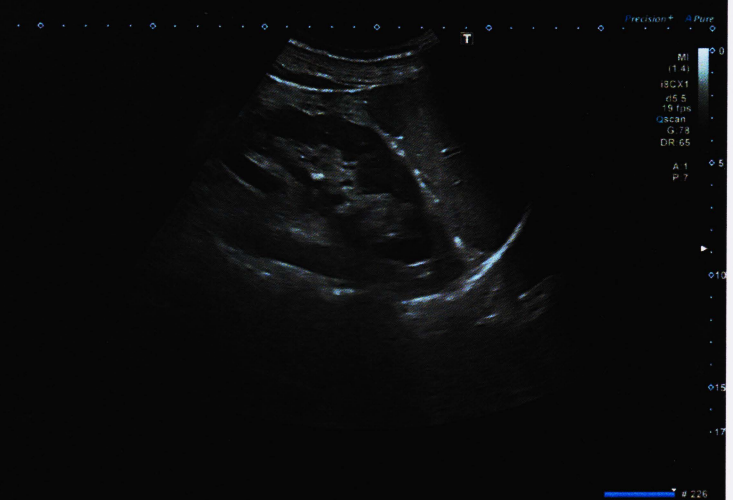
**MEDICO ECOGRAFISTA
DOTT.SSA PICCININO RENATA
NA23794 AV**



Canon MA2151135: NIESPOLO VINCENZO M 37 23.06.2025
Aplo 8800 RADIOLOGIA DIAGNOSTICA SRL Abdomen 18:07:06



Canon MA2151135: NIESPOLO VINCENZO M 37 23.06.2025
Aplo 8800 RADIOLOGIA DIAGNOSTICA SRL Abdomen 18:07:19



Canon MA2151135: NIESPOLO VINCENZO M 37 23.06.2025
Aplo 8800 RADIOLOGIA DIAGNOSTICA SRL Abdomen 18:08:35

